La ecografía pulmonar como apoyo a la VM neonatal

Dra. Carolina Méndez B.
Jefe(s) Servicio de Neonatología
Hospital San Juan de Dios
Docente Universidad de Chile

“Si quieres algo que nunca has tenido, tendrás que hacer algo que nunca has hecho”

Introducción

- En 1995 inicio eco pulmonar en adultos
- Últimos 10 años se han incrementado las publicaciones en neo y se ha convertido en una herramienta importante.
- Ecografía pulmonar aparece una alternativa en el diagnóstico de SDR.
- Es una técnica fácil, rápida y de bajo costo, con poca variabilidad interobservador.

Publicaciones 2006 versus 2016

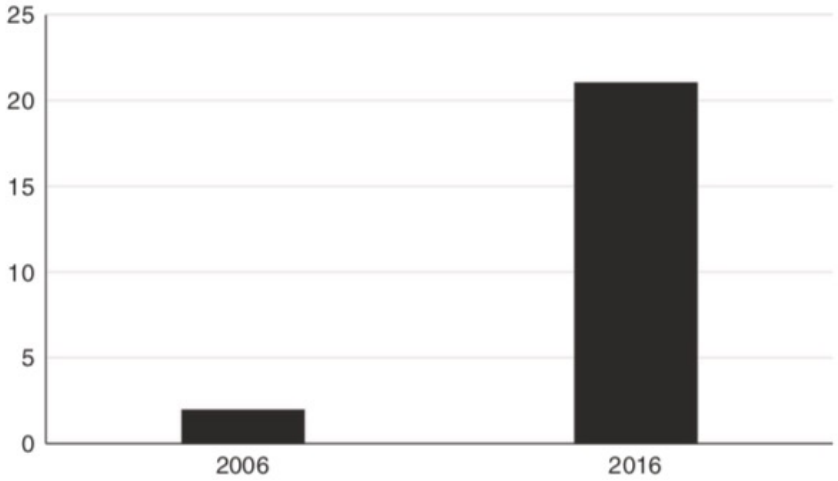

Pediatr Res. 2018 Jul 20 : 1–8.

Neonatology 2016;110:198–203

Introducción

- **ECO en UCIN disminuyo a la mitad el Nº de Rx y la la dosis media de radiación por paciente.**

- **Puede realizarse al lado de la cama del paciente y no irradia.**

- **Las patologías pulmonares en el RN tienen características ecográficas específicas, lo que hace que sea una herramienta confiable.**

- **Podría ser un predictor de insuficiencia respiratoria.**

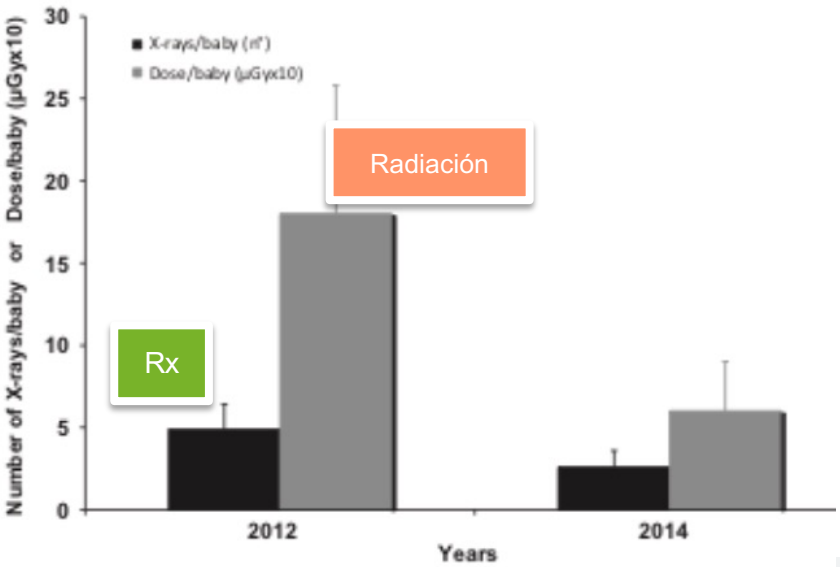

Pediatr Res. 2018 Jul 20 : 1–8.

Acta Pædiatrica. Published by John Wiley & Sons Ltd 2016 105, pp. e237–e239

Neonatology 2016;110:198–203

1

Aspectos técnicos

Ecografía pulmonar en recién nacidos

Ecografía pulmonar- Ecógrafo 2 D

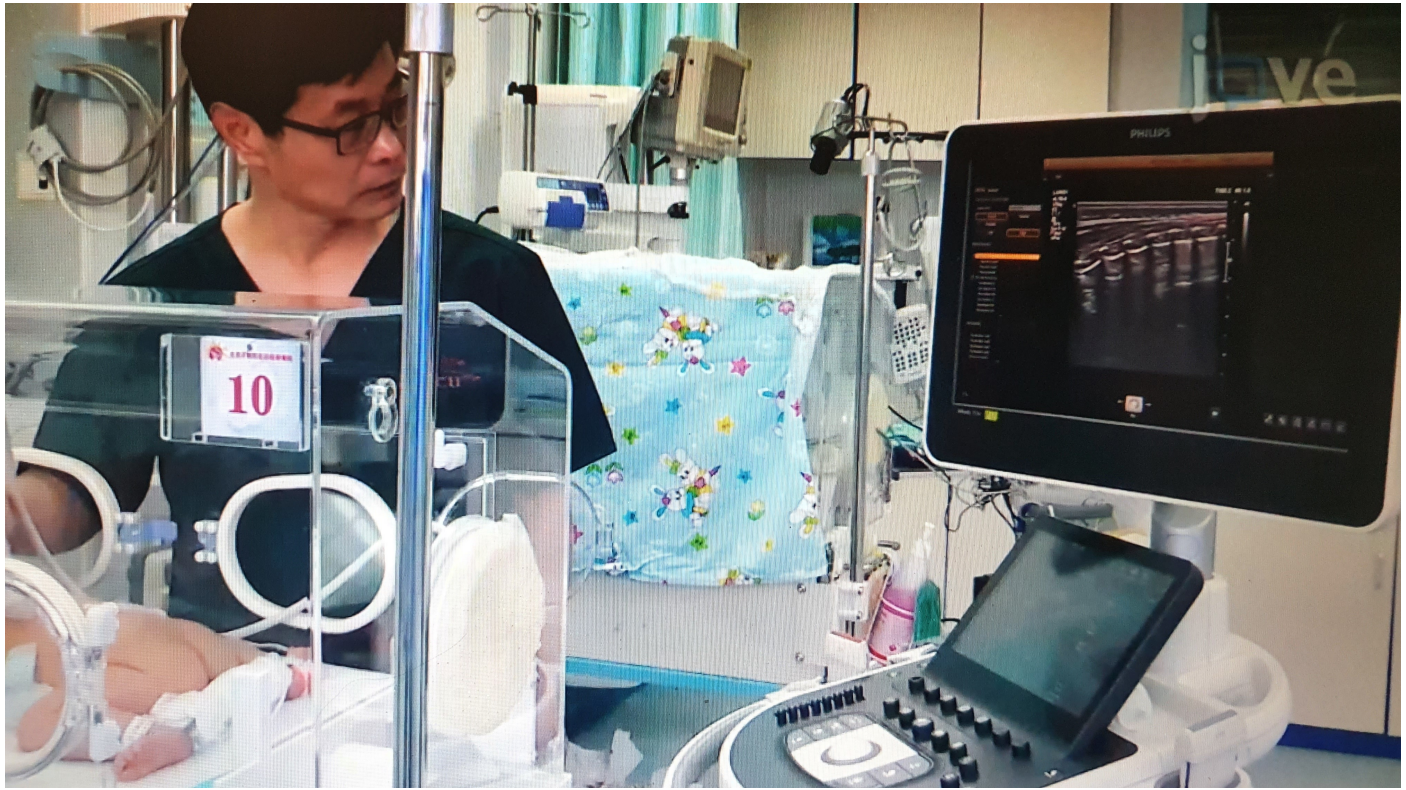

Aspectos a considerar durante la eco pulmonar

- Se utiliza el transductor lineal de alta frecuencia (10 MHz o superior).
- Ajuste en equipo de ultrasonido la selección para evaluación de pulmón.
- La ecografía pulmonar se realiza en un RN en la incubadora o en la cuna radiante.

Aspectos a considerar durante la eco pulmonar

- El transductor será orientado en un plano sagital o transversal.
- Se examinan ambos pulmones en posición supina y lateral.
- La posición prona se usa comúnmente.

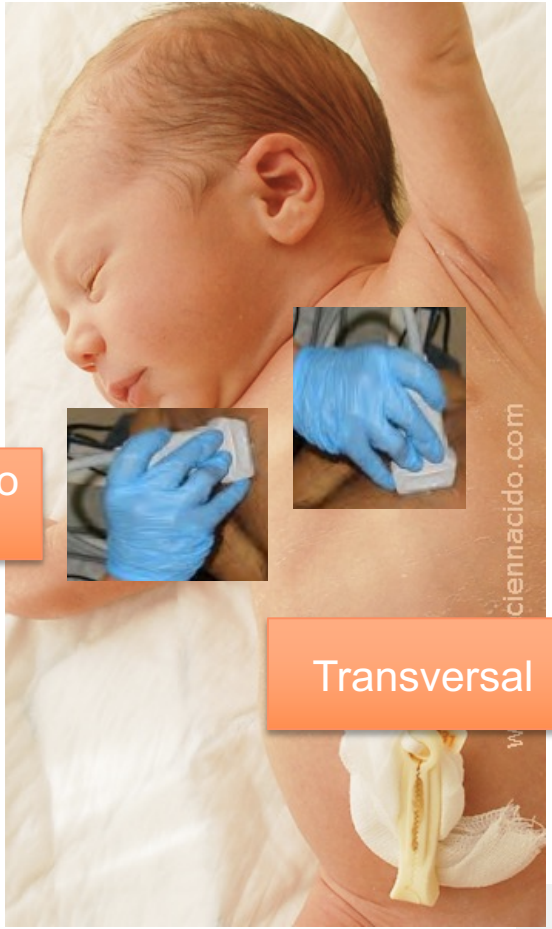

Aspectos a considerar durante la eco pulmonar

- Se divide en 3 zonas o áreas:
  - **Zona 1:** área anterior entre el esternón y la línea axilar anterior.
  - **Zona 2:** área lateral entre la línea axilar anterior y posterior.
  - **Zona 3:** área posterior entre la línea axilar posterior y la columna.

Ecografía pulmonar

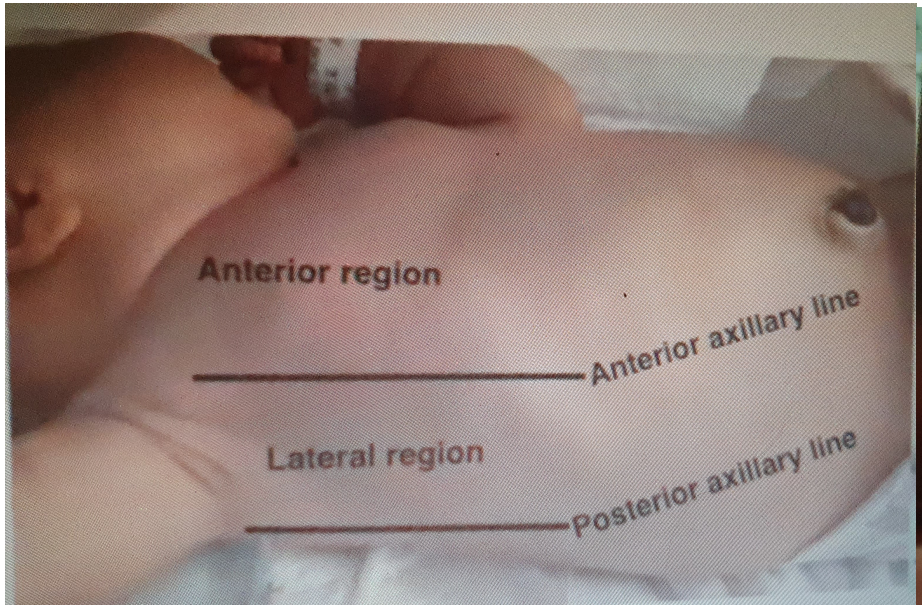

Pulmón normal

- Colocamos el transductor en posición longitudinal o sagital con la marca del transductor hacia el ápex a nivel de la zona 1.

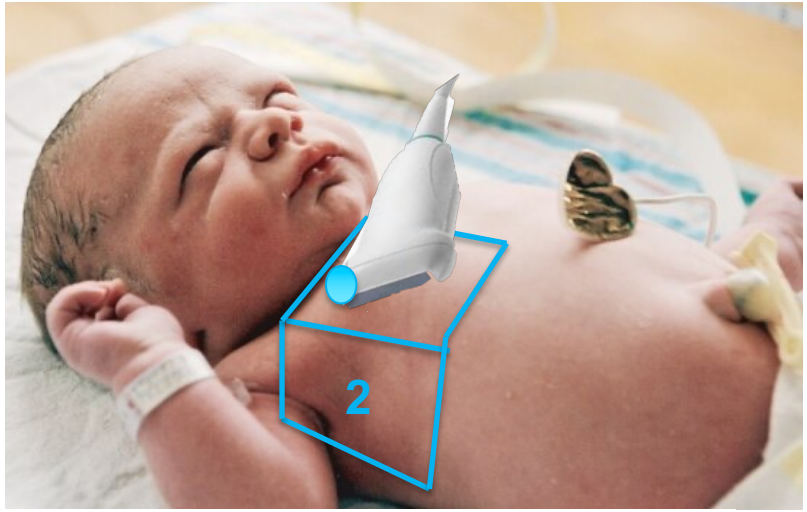

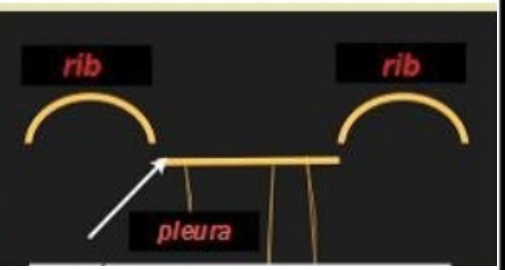

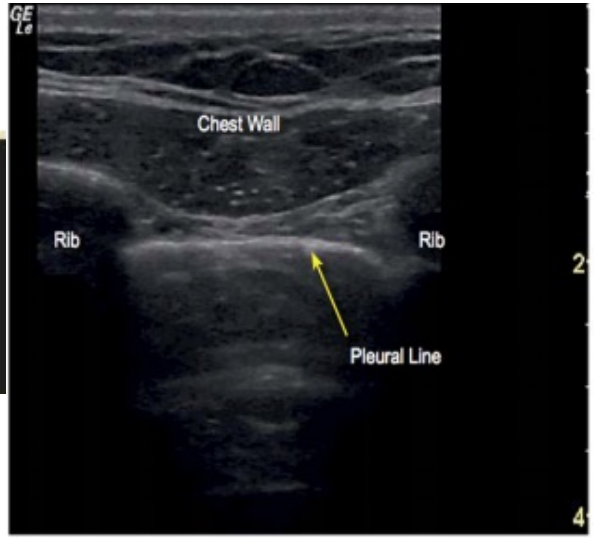

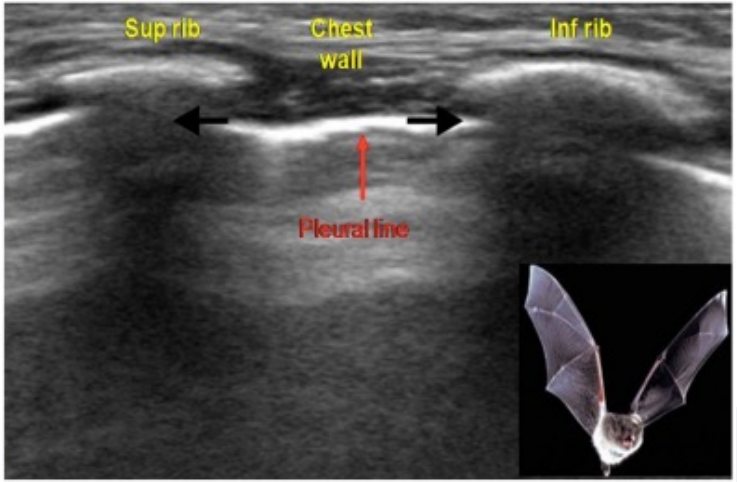

Patrón normal de eco pulmonar en RN

Anatomía

- Caja torácica: piel, el tejido subcutáneo y los músculos intercostales.
- Debajo de las costillas: pleura parietal y visceral que se deslizan una contra la otra con cada respiración.
- Múltiples tabiques interlobulillares surgen de la pleura visceral y crean lóbulos que consisten en muchos acinos alveolares llenos de aire.
- En un pulmón sano, el aire dispersa completamente las ondas de ultrasonido.

Línea pleural

- Es la línea curvilínea, brillante ecogénica y suave que se origina en el reflejo de la superficie pleural.
- Junto con las dos sombras de costillas adyacentes, esta línea forma un ”signo del murciélago”.
- Esto confirma que la sonda esta en posición longitudinal.

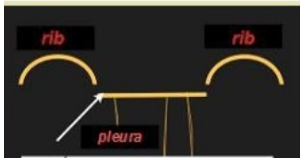

Journal of Perinatology (2017), 1 – 12

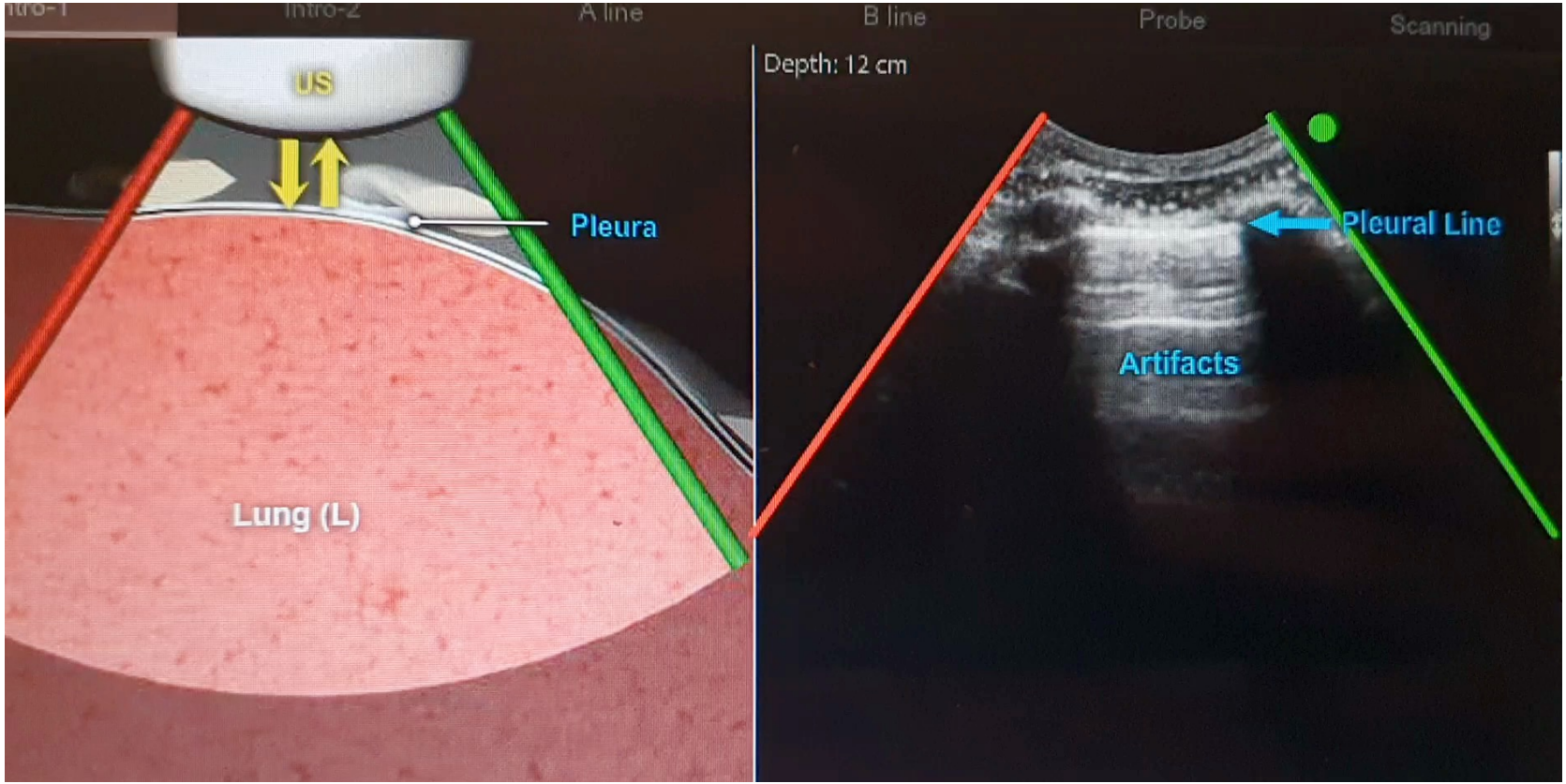
Intro-1
Intro-2
A line
B line
Probe
Scanning
US
Pleura
Lung (L)
Depth: 12 cm
Pleural Line
Artifacts

Patrón normal de eco pulmonar en RN

Deslizamiento de pulmón

- Es el movimiento de la pleura parietal contra la pleura visceral durante la respiración.
- Es un fenómeno dinámico aparece como una línea brillante y es indicativo de un pulmón sano.
- En modo M, la imagen aparece como un patrón lineal en los tejidos superficiales a la línea pleural ('mar') y una apariencia granulada o 'arenosa' más profunda a la línea pleural ('orilla') creando el 'signo de la orilla de playa'

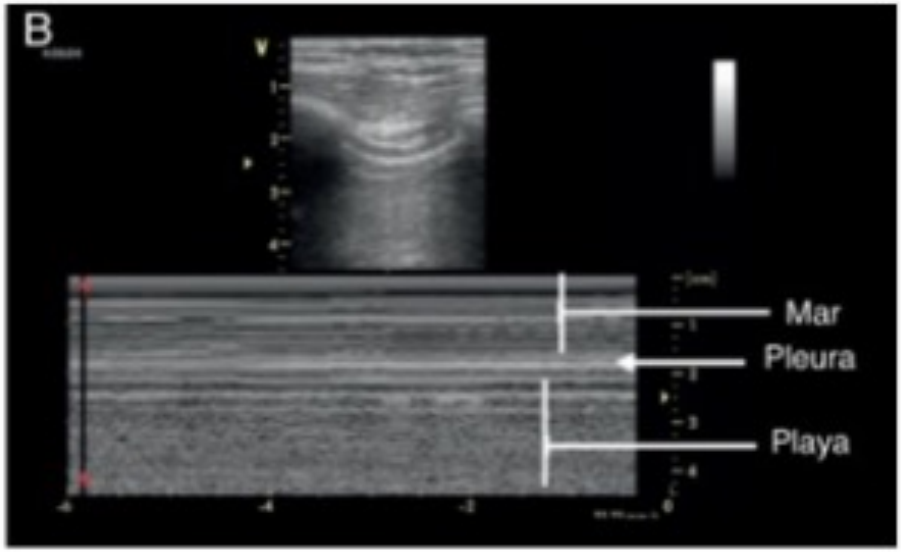

Deslizamiento pulmonar

- Mínimo en ápices máximo en las bases.

- Esta ausente en:
  - Neumotórax
  - Atelectasias
  - Apneas

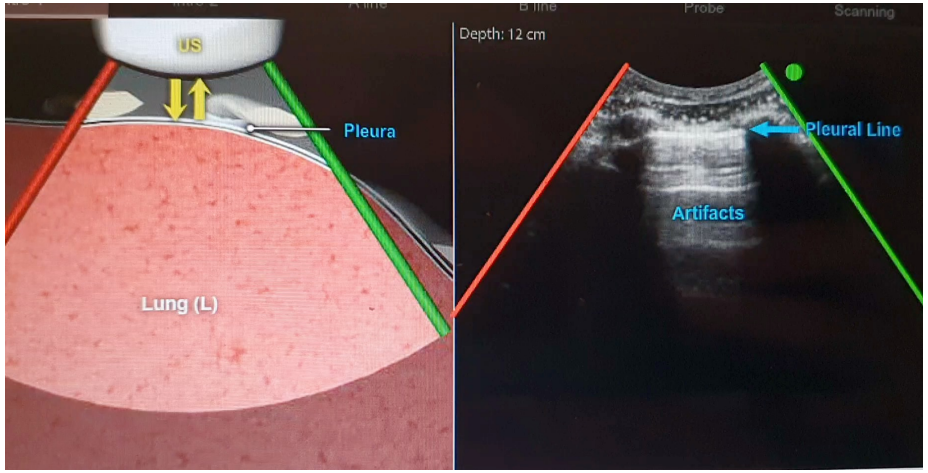

Deslizamiento pulmonar

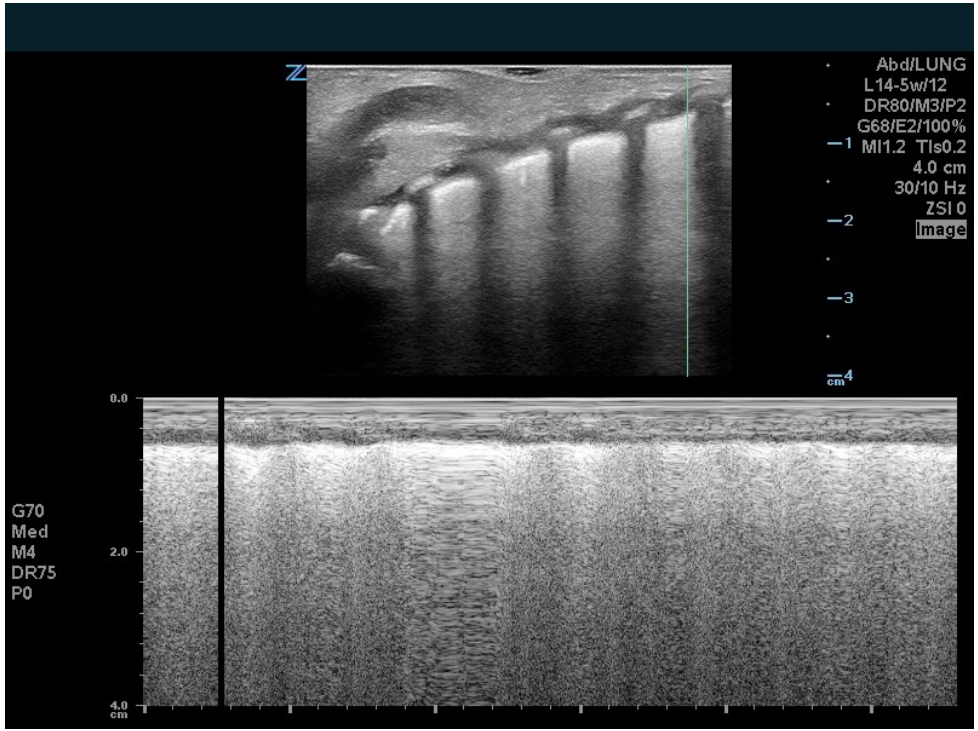

Patrón normal de eco pulmonar en RN

Líneas A

- Son líneas horizontales, hiperecogénicas y equidistantes distales a la línea pleural.
- Es un artefacto de reverberación debido a que las ondas de ultrasonido se reflejan repetidamente entre la pleura y el transductor.
- El patrón en línea A junto con el deslizamiento pulmonar asegura la ausencia de patología pulmonar en el área del pulmón escaneada.

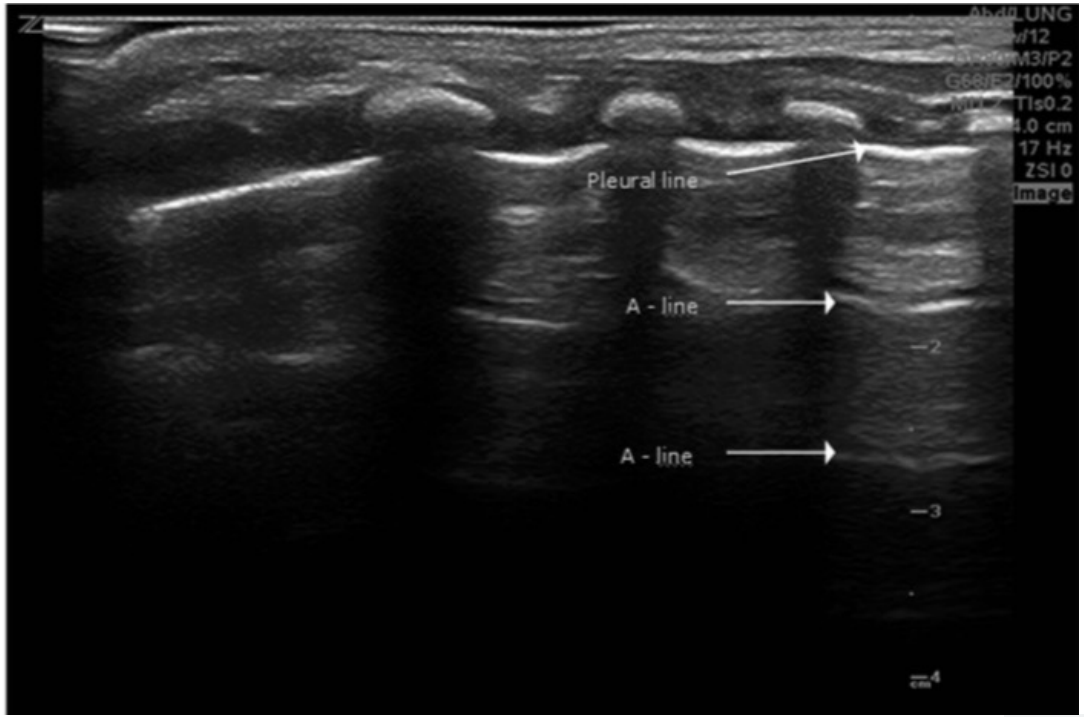

Journal of Perinatology (2017), 1 – 12

Pulmón normal: Líneas A

- Se aprecian las líneas A, paralelas al deslizamiento pleural.

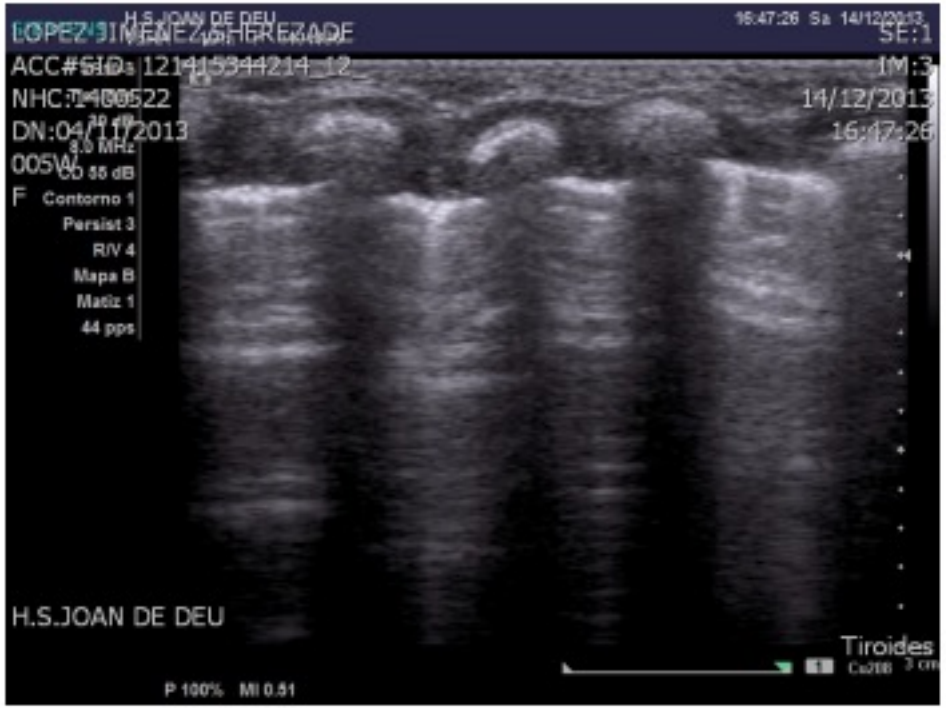

Patrón anormal de eco pulmonar en RN

Líneas B

- Son líneas verticales hiperecogénicas que se extienden desde la pleura distalmente al campo lejano sin desvanecerse.
- Borran las líneas A y se mueven sincrónicamente con el pulmón deslizándose.
- El origen de este fenómeno es la acumulación de líquido pulmonar que ensancha los septos interlobulillares.

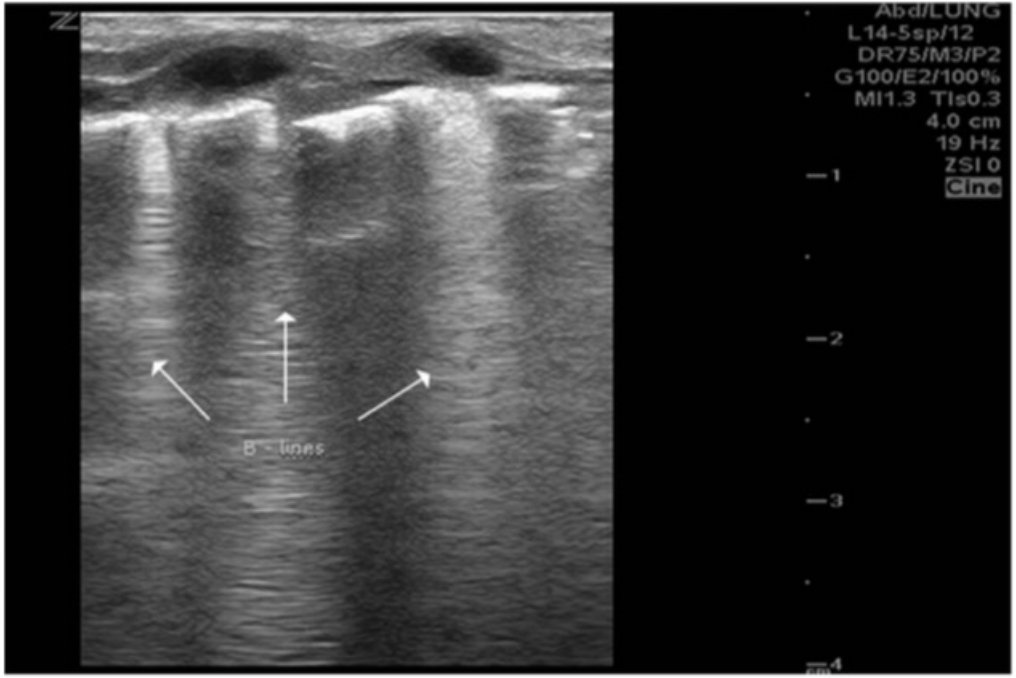

Artefacto en cola de cometa

Journal of Perinatology (2017), 1 – 12

Patrón anormal de eco pulmonar en RN

Líneas B

- Se encuentran bien definidas.
- Su presencia descarta neumotórax.
- El aumento de la presencia del líquido puede deberse a neumonía (unilaterales), edema pulmonar y taquipnea transitoria (en ambos bilaterales).
- Puede ser normal las primeras 48 h, o más en los prematuros, hasta que el líquido pulmonar se reabsorba por completo.
- También pueden estar presentes en la DBP que causa cicatrización de los tabiques.

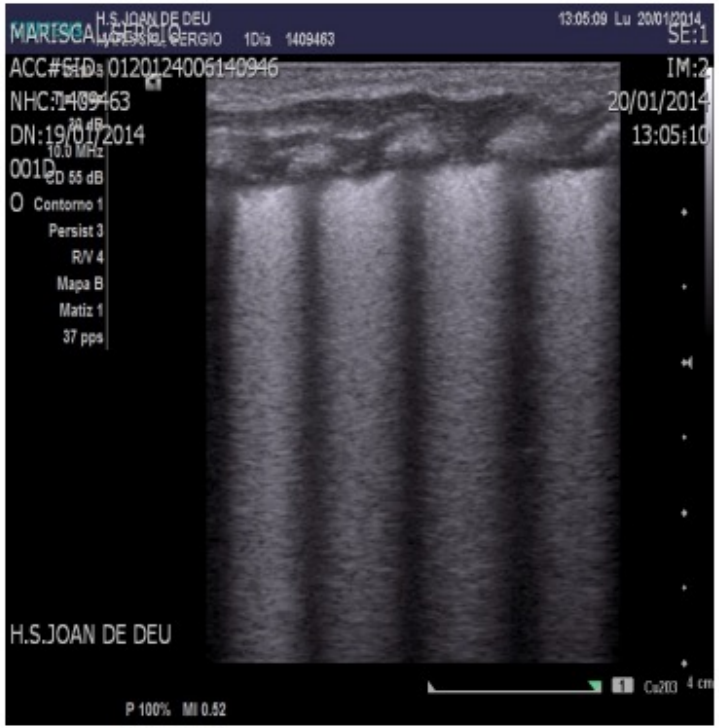

Journal of Perinatology (2017), 1 – 12

Patrón anormal de eco pulmonar en RN

Consolidación pulmonar

- Es cualquier proceso que deje los alvéolos sin aire o llenos de líquido.
-
- Las causas más frecuentes son atelectasias, neumonía y edema pulmonar severo.
- Da una densidad similar a la de un tejido, denominada "hepatinización del pulmón".

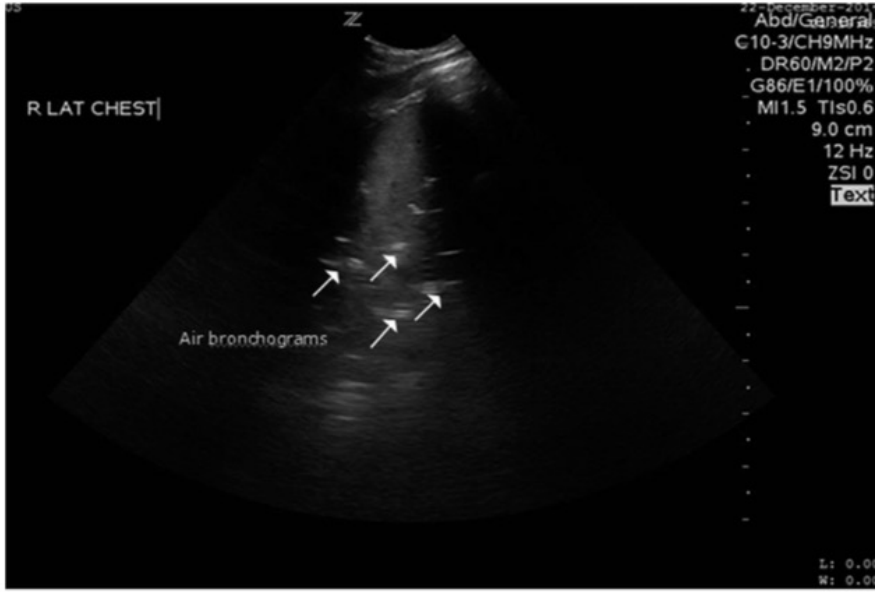

Journal of Perinatology (2017), 1 – 12

Eco pulmonar durante el inicio de las respiraciones desde el nacimiento

Lung ultrasound grades

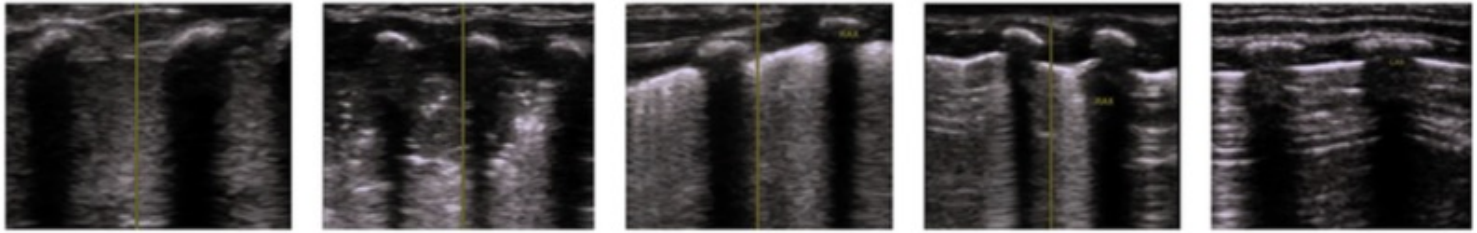

Type 0: Hepatization

A true US image with no artifacts, taken prior to initiating breathing, no air in the lung, no defined pleural line

Type 0.5: Speckled pleural line

Seen after breathing is initiated, prior to establishment of a defined pleural line

Type 1: White out

Coalescence of B-lines from fluid retention creating a white-out image, pleural line is defined, but often blunted

Type 2: B-lines

Distinct vertical B-lines, indicating residual fluid, mixed with horizontal A-lines, the pleural line is sharp

Type 3: A-lines

Horizontal A-lines, sharp pleural line, normal lung sliding, no B-lines

More aeration and fluid clearance

Woods PL. Arch Dis Child 2018;0:1–7

Patrones específicos de patologías pulmonares

- Taquipnea transitoria
- Enfermedad de membrana hialina
- Neumotórax
- Neumonía
- Atelectasia
- Síndrome aspirativo meconial
- DBP
- Derrame pleural

Journal of Perinatology (2017), 1 – 12

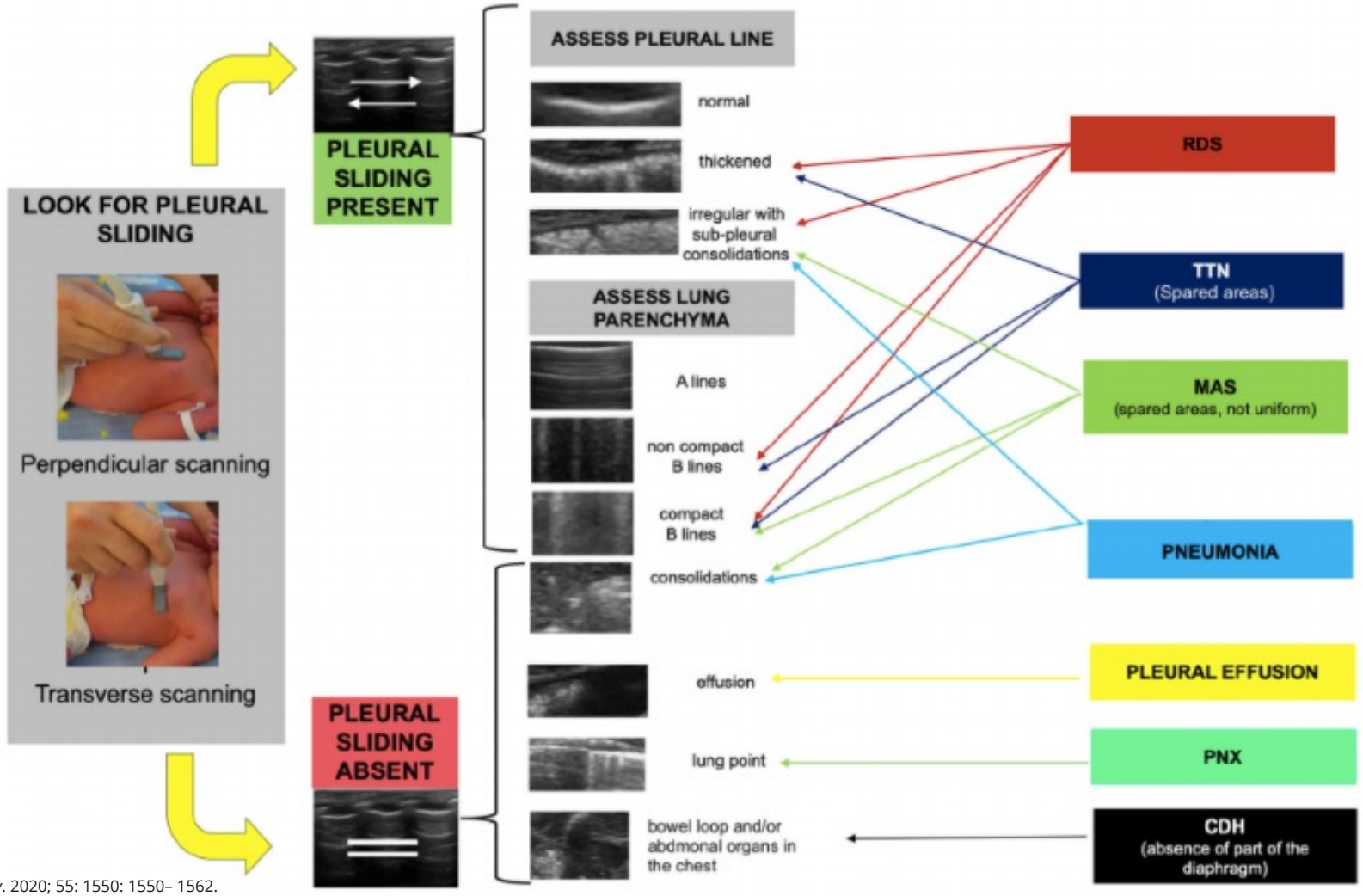

Pediatric Pulmonology. 2020; 55: 1550: 1550– 1562.

Enfermedad de membrana hialina

- Apariencia bilateral de "pulmón blanco" homogéneo (Líneas B confluentes) sin "áreas libres".
- La línea pleural es gruesa, irregular (>0,5 mm) con pequeñas consolidaciones subpleurales.
- No se objetivan áreas oscuras
- Se evidencia consolidaciones de pequeño tamaño y de línea irregular

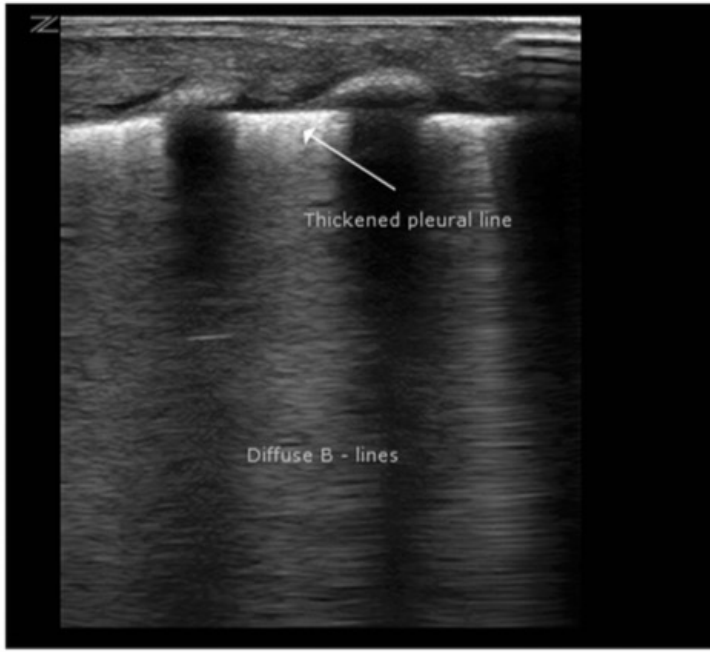

Journal of Perinatology (2017), 1 – 12

Enfermedad de membrana hialina: Surfactante

No cambia al paso de surfactante

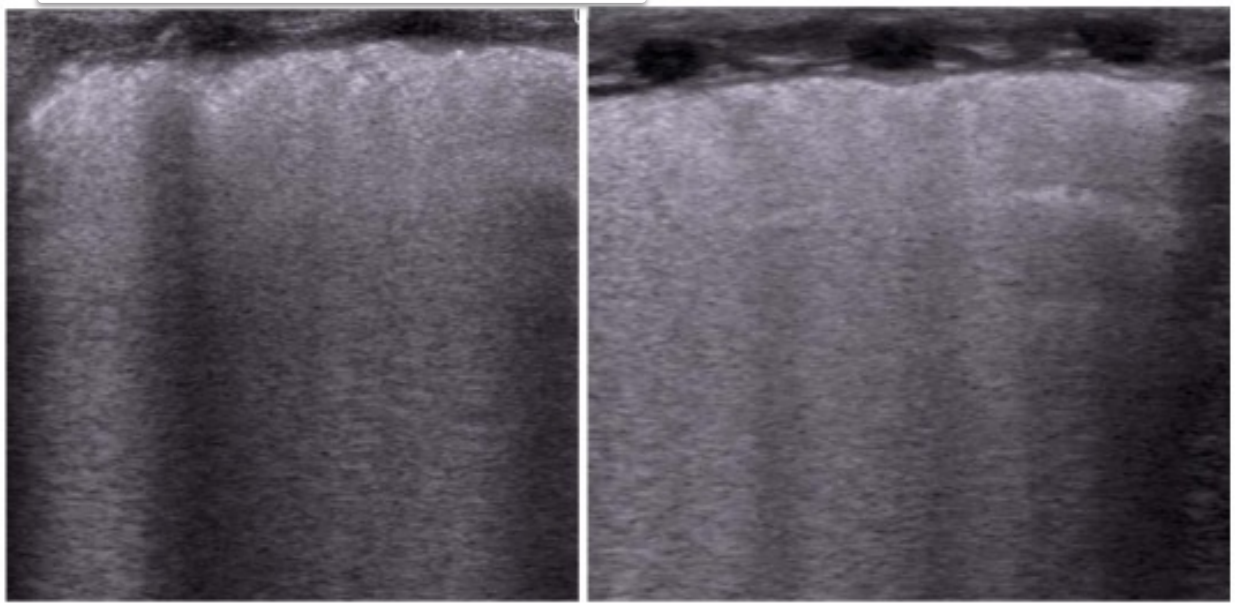

Antes después surfactante

Después de surfactante

Journal of Perinatology (2017), 1 – 12

Neumotórax

- La presencia de aire entre la pleura visceral y parietal anula el deslizamiento pulmonar.

- Las líneas B no se pueden ver ya que se originan en la pleura visceral.

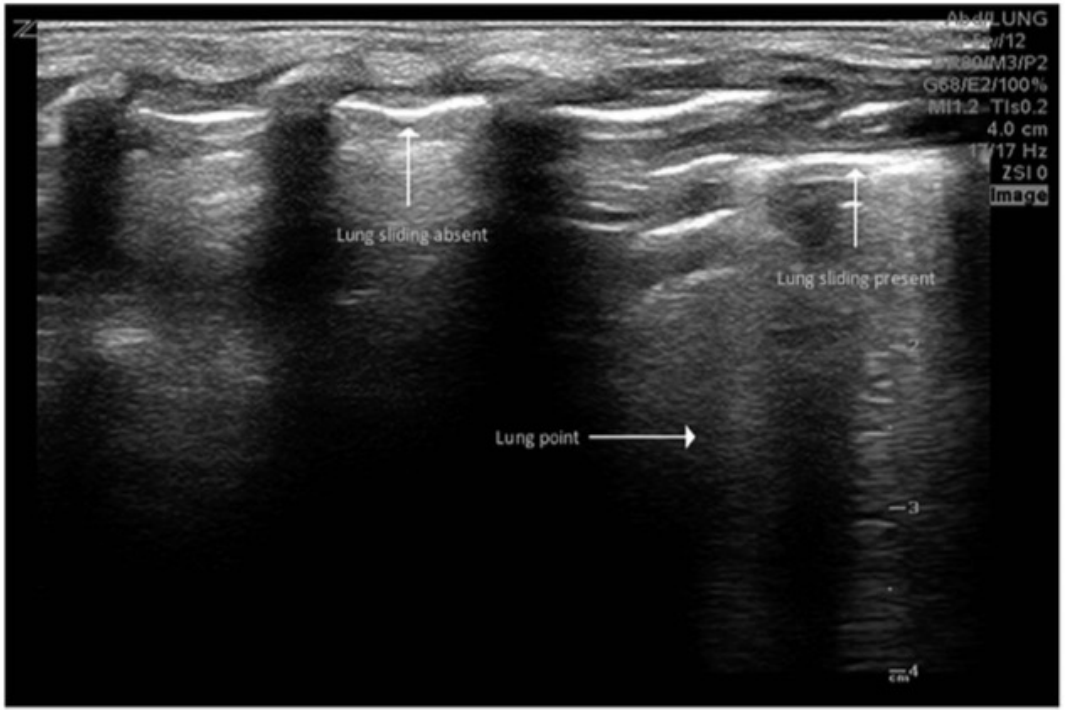

Journal of Perinatology (2017), 1 – 12

Neumotórax: Ausencia de deslizamiento pulmonar

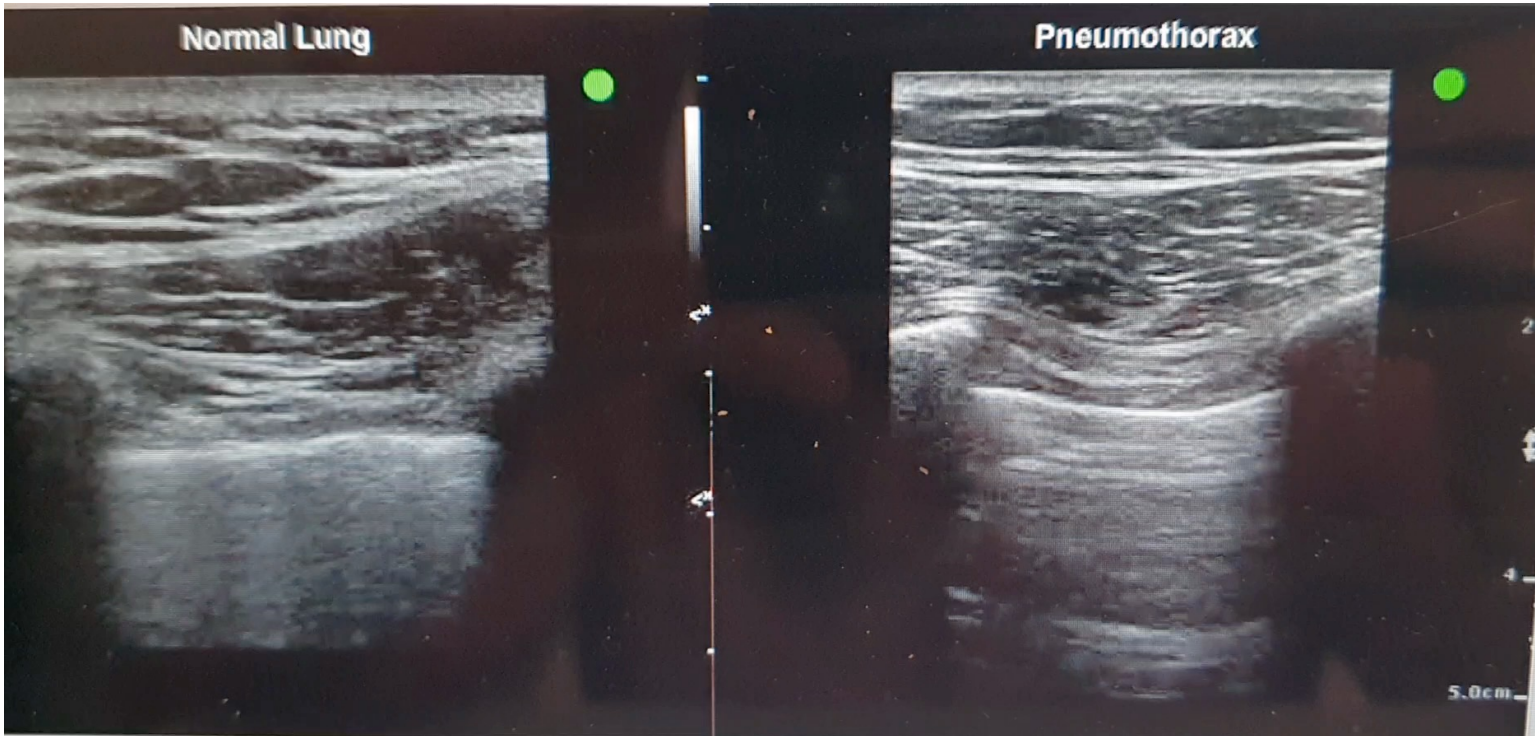

Neumotórax

"Punto pulmonar". Representa la zona de transición entre el patrón pulmonar normal (deslizamiento pulmonar) y anormal (sin deslizamiento pulmonar)

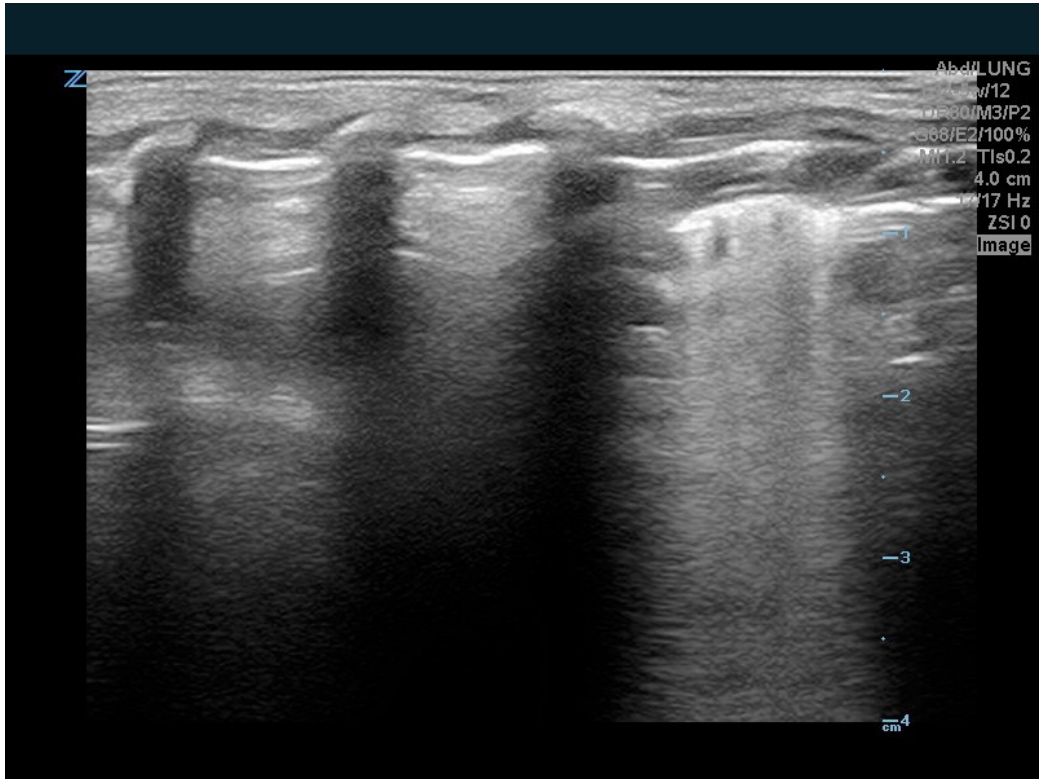

Journal of Perinatology (2017), 1 – 12

Neumotórax: Signo del código de barra

Indica ausencia de deslizamiento

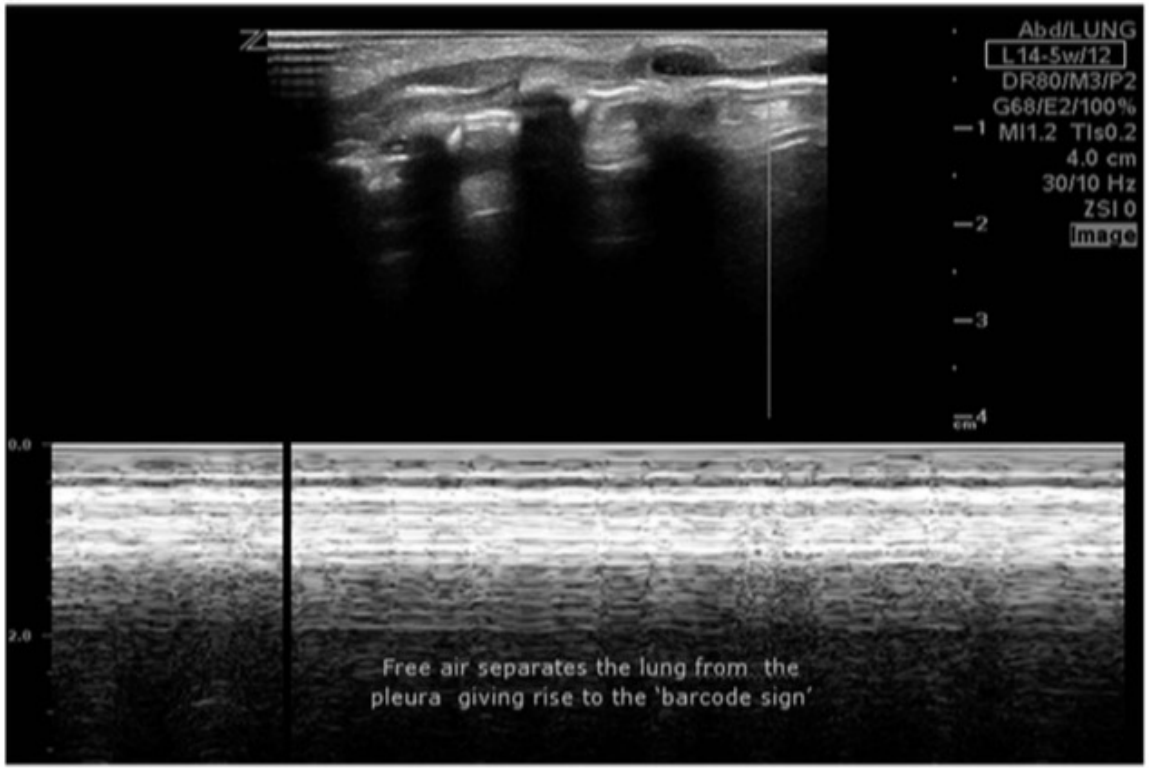

Journal of Perinatology (2017), 1 – 12

Neumotórax: Signo del código de barra

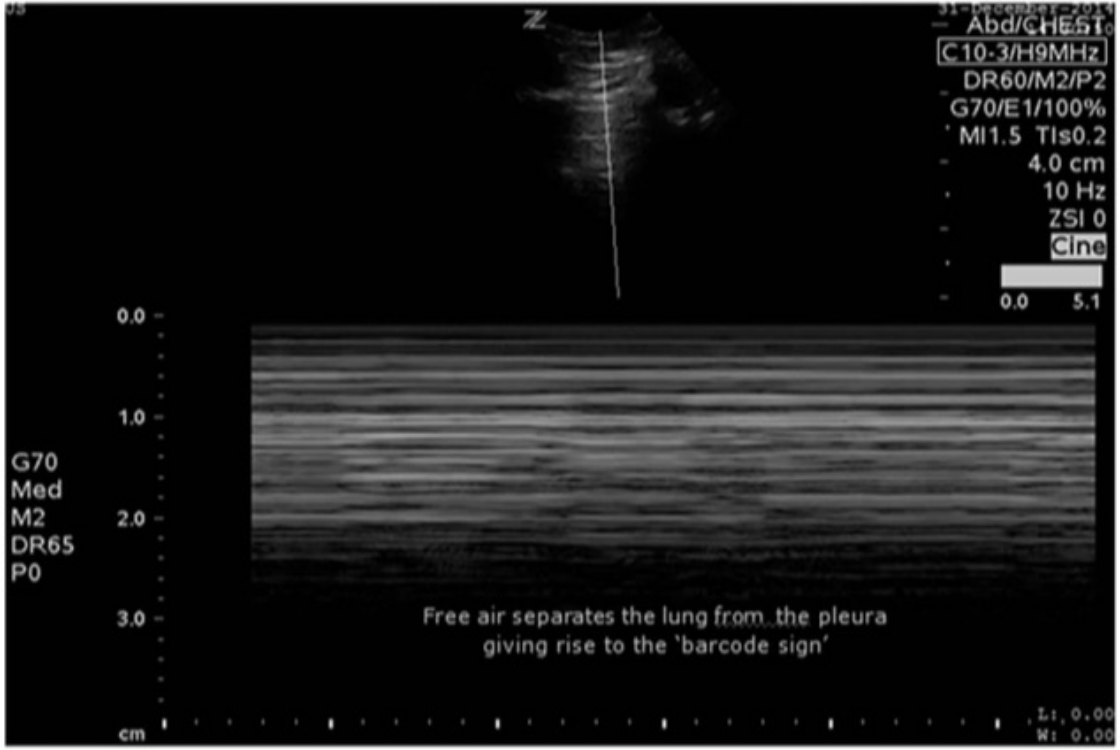

Journal of Perinatology (2017), 1 – 12

Neumonía

- Áeas hipoecoicas con bordes mal definidos, línea pleural no visible encima de el área hipoecoica.
- Aprox. 1/3 tendrán derrame pleural (un área anecoica debajo de la superficie pleural).
- Las líneas A desaparecen.
- El área de consolidación pulmonar más grande con márgenes irregulares tiene una sensibilidad del 100% y una especificidad del 100%.

Journal of Perinatology (2017), 1 – 12

Neumonía

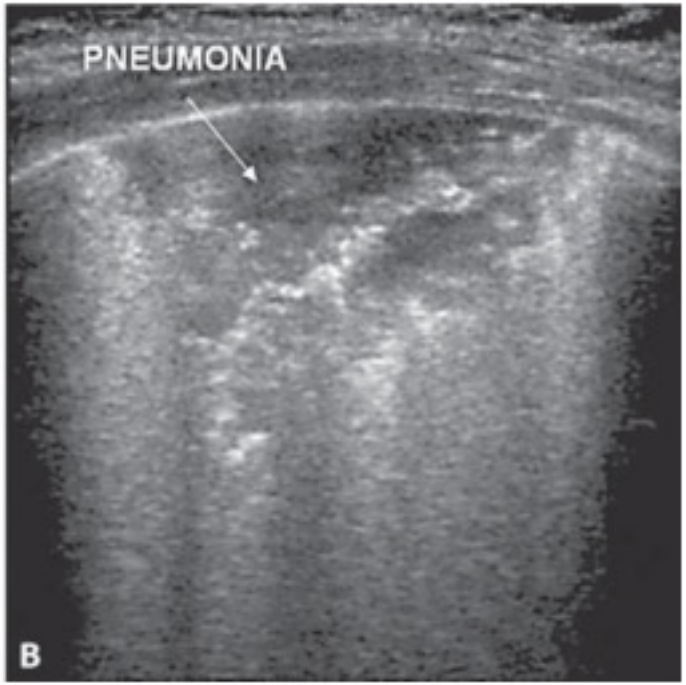

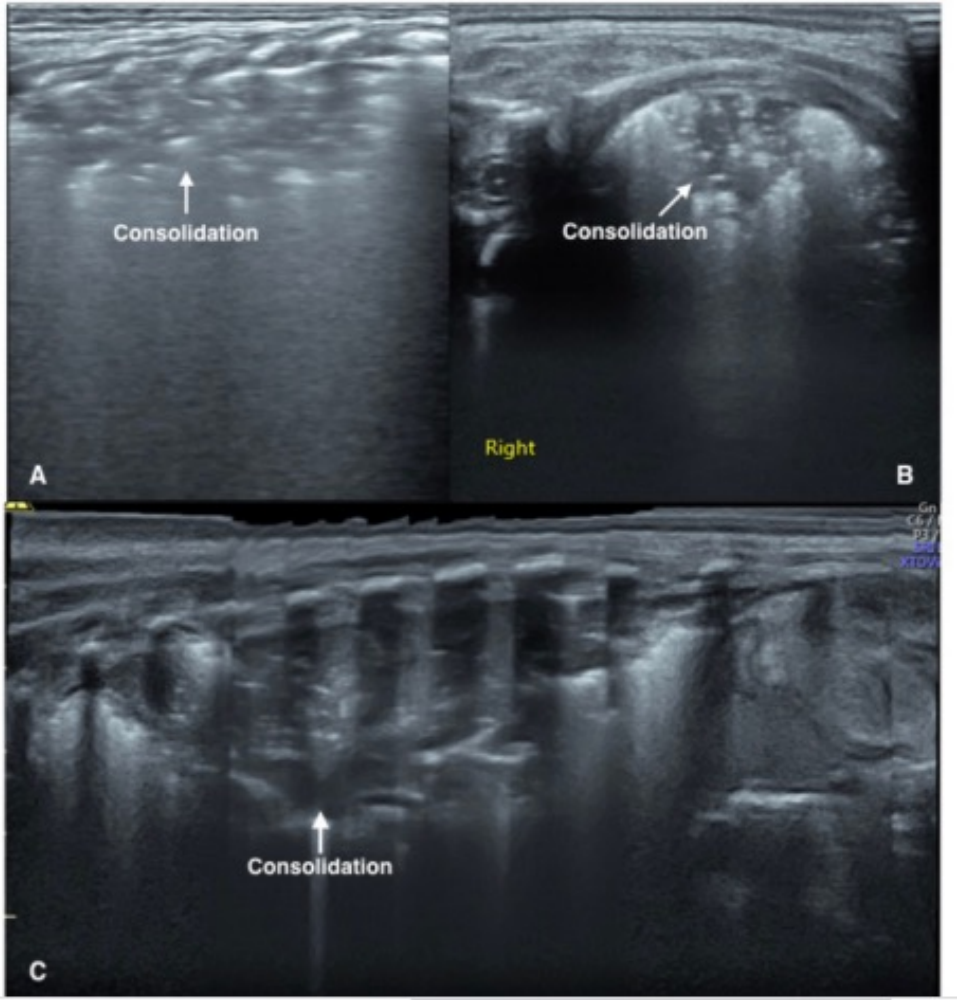

J. Vis. Exp. (145), e58990, doi:10.3791/58990 (2019).

Neumonía

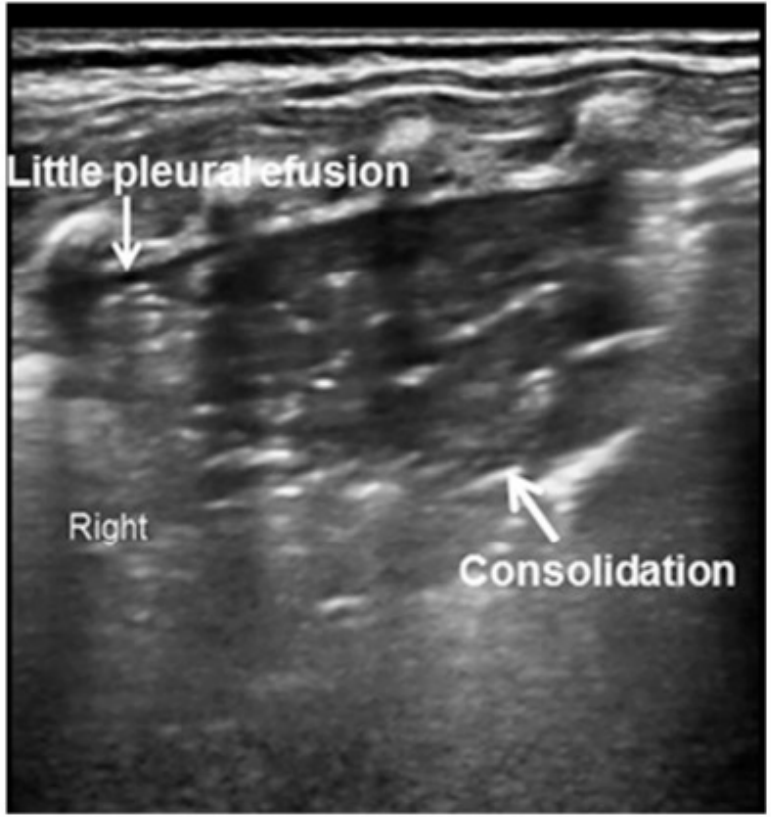

Atelectasias

- La atelectasia aparece como una consolidación con bordes claros.
- Deslizamiento pulmonar ausente en el 60% de los casos.
- Las líneas A se borran.
- Los broncogramas aéreos estáticos son universales, los dinámicos aparecen en el 16,7% de los RN con atelectasia.
- El pulso pulmonar aparece en ATL grandes.

Journal of Perinatology (2017), 1 – 12

Atelectasias

- El **pulso pulmonar** aparece como un deslizamiento pulmonar muy sutil creado por el corazón que late donde los latidos se transmiten a través del pulmón atelectásico hacia la pleura.

- El pulso pulmonar también está presente en el 50% de los pacientes con neumonía.

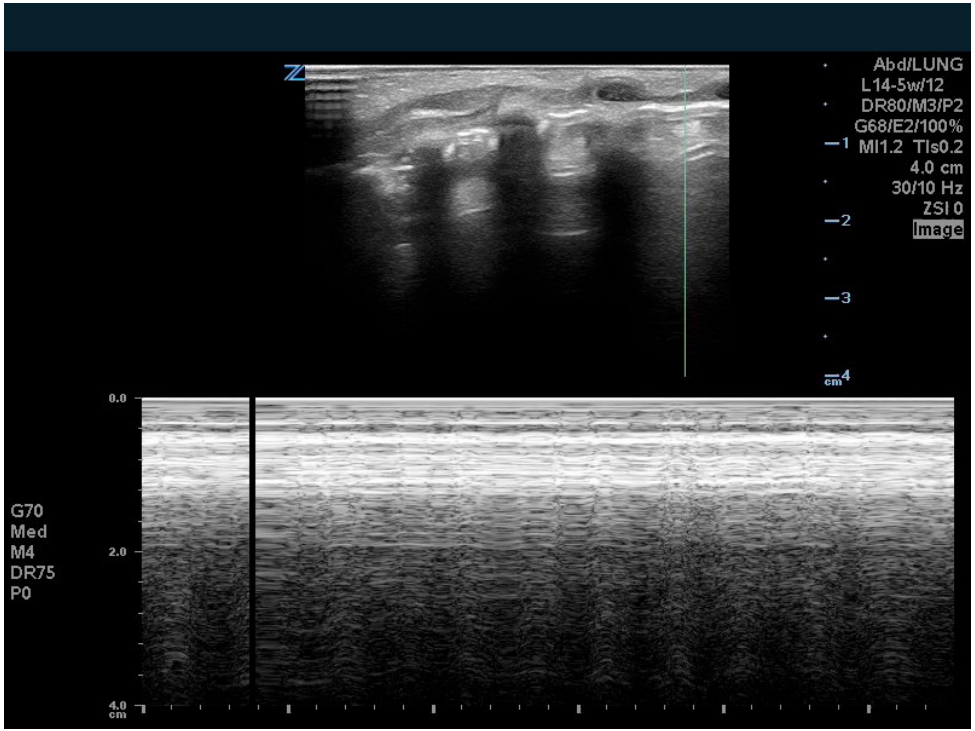

Journal of Perinatology (2017), 1 – 12

Síndrome aspirativo meconial

- Muestra un amplio espectro de patrones de imagen que dependen de la gravedad de la enfermedad.
- Pueden observarse consolidaciones pulmonares con márgenes irregulares y broncogramas aéreos.
- Se distribuyen de forma desigual dentro del mismo pulmón y contralateralmente.
- Hallazgos inespecíficos son:
  - Desaparición de las líneas A.
  - Presencia de líneas B
  - Pleura engrosada e irregular.

Journal of Perinatology (2017), 1 – 12

Derrame pleural

- El líquido es anecoico (negro) y se acumula en las zonas más dependientes.
- Los límites anatómicos típicos que rodean el derrame en un paciente de pie son la línea de la superficie pulmonar, el interior de la pared torácica y el diafragma.
- Este fenómeno se debe a las fuerzas gravitacionales.
- Si el pulmón está comprimido por el líquido, se creará un aleteo pulmonar o un "signo de medusa”.

Journal of Perinatology (2017), 1 – 12

Derrame pleural

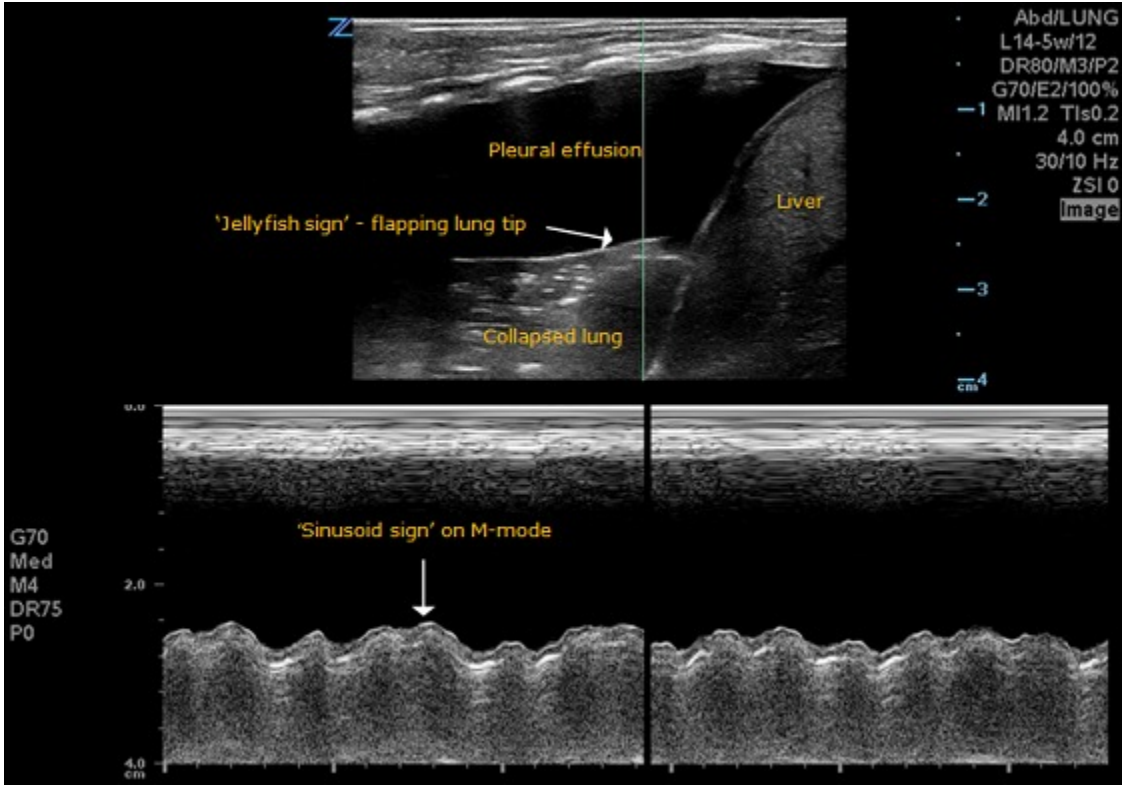

Journal of Perinatology (2017), 1 – 12

Derrame pleural

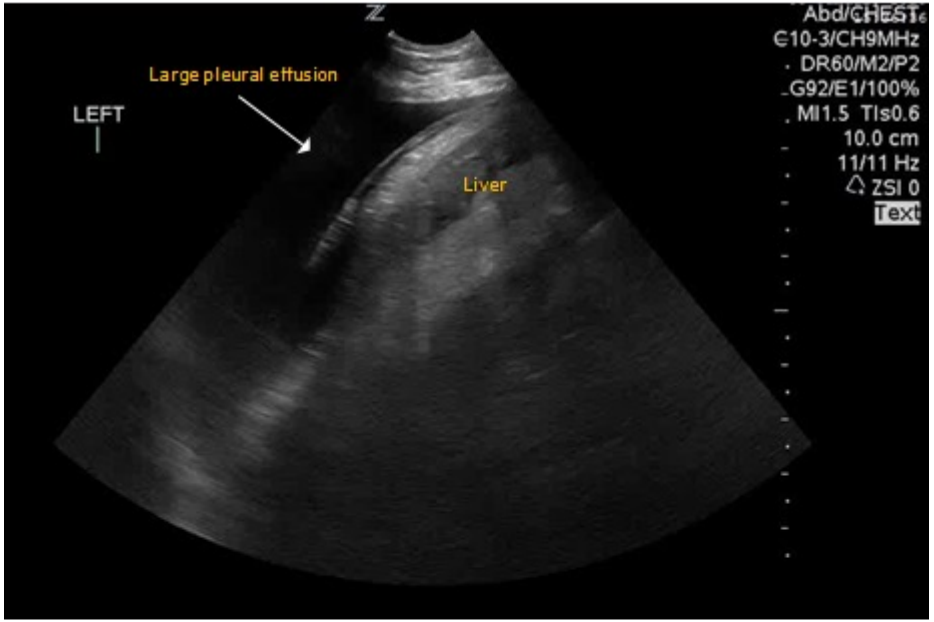

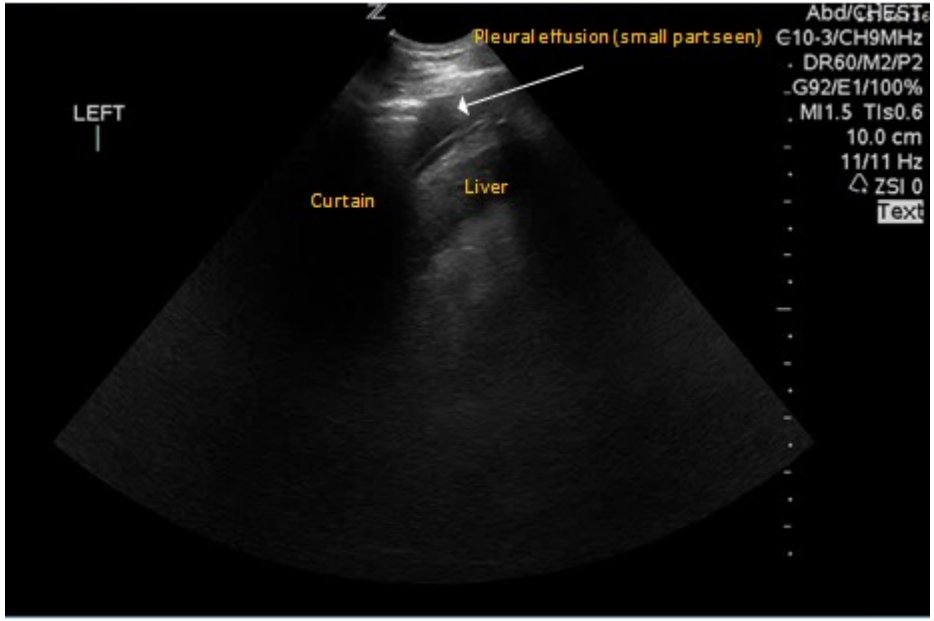

Journal of Perinatology (2017), 1 – 12

Derrame pleural

- En el modo M, con cada ciclo respiratorio, la línea de la superficie pulmonar se moverá hacia la línea pleural creando un "signo sinusoide" específico.
- Otro signo es el “letrero de cortina”: movimiento del pulmón aireado sobre el derrame pleural durante la inspiración.
- “Signo cuádruple”: RN en supino, la sonda ecográfica colocada sobre la línea axilar posterior y dirigida hacia el centro creará este signo si hay derrame.
- Las Rx requieren un mínimo de 150 ml para ser detectadas y la eco puede detectar derrames de 5 a 10 ml.

Journal of Perinatology (2017), 1 – 12

Derrame pleural

- La ecografía puede distinguir entre trasudado (derrame simple) y exudado (derrame complejo) basándose en la ausencia o presencia de los elementos celulares ecoicos.

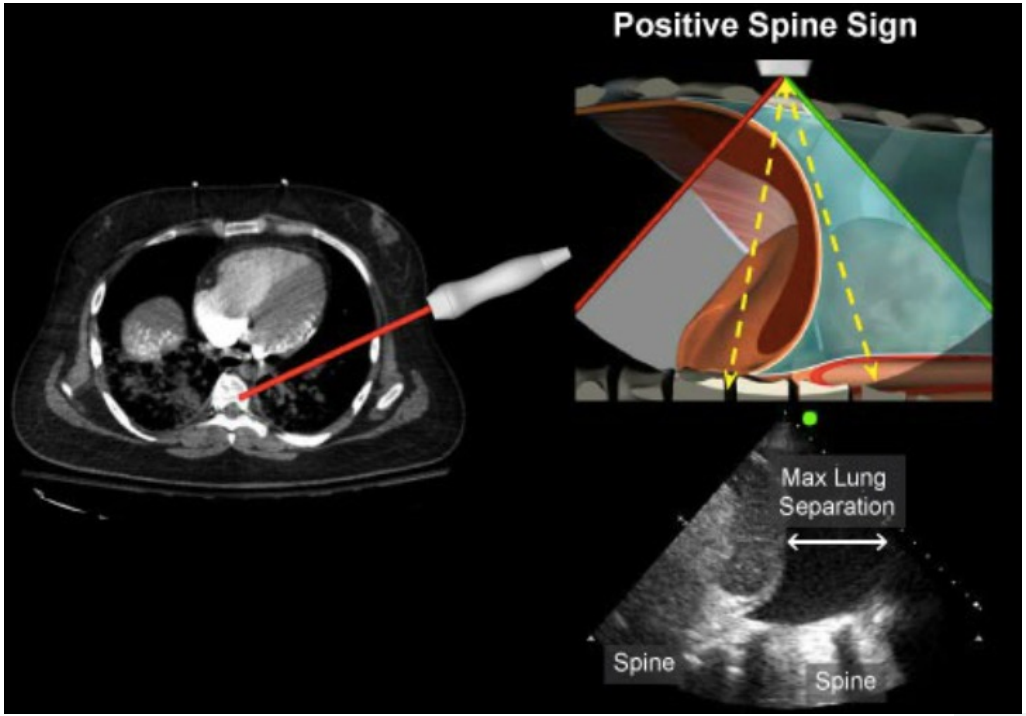

Journal of Perinatology (2017), 1 – 12

Derrame pleural

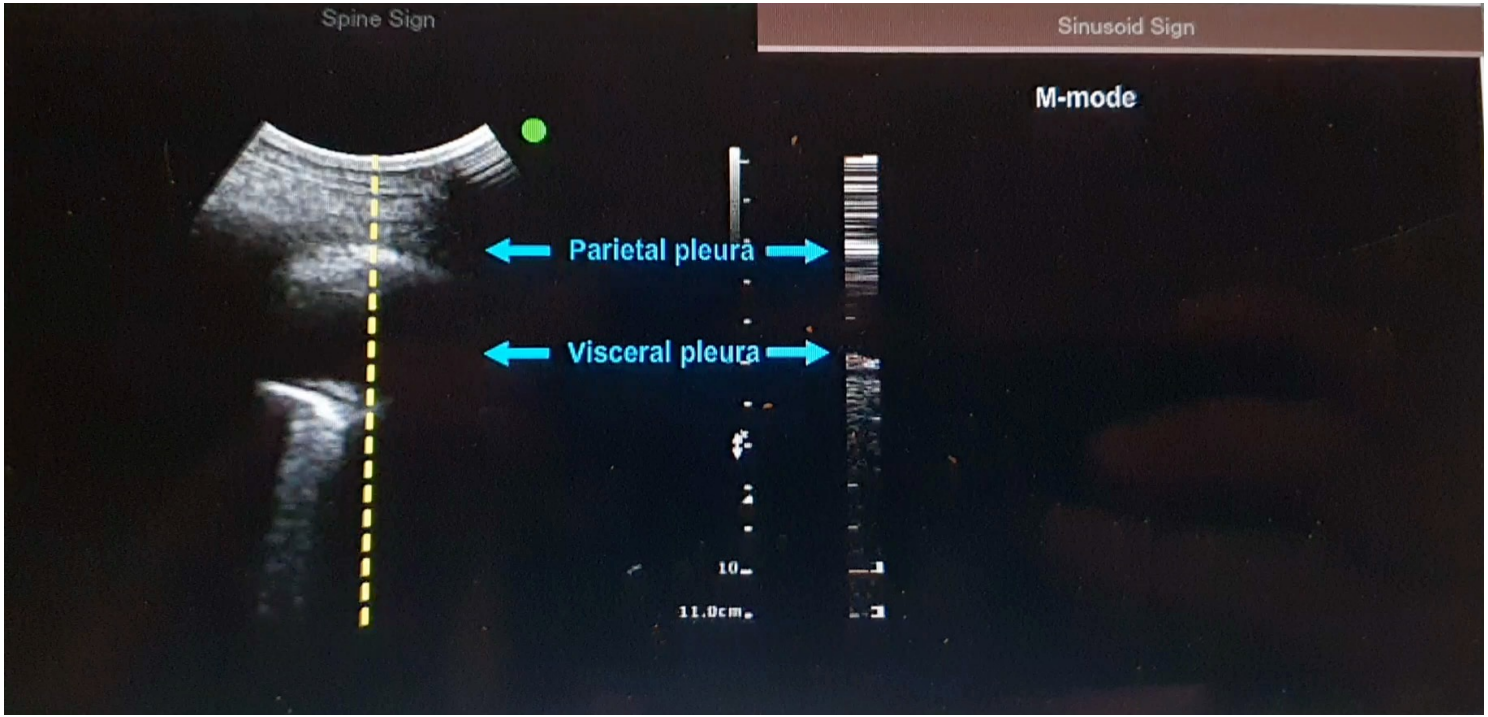

Journal of Perinatology (2017), 1 – 12

Evidencia de uso de US pulmonar Conociendo las imágenes …

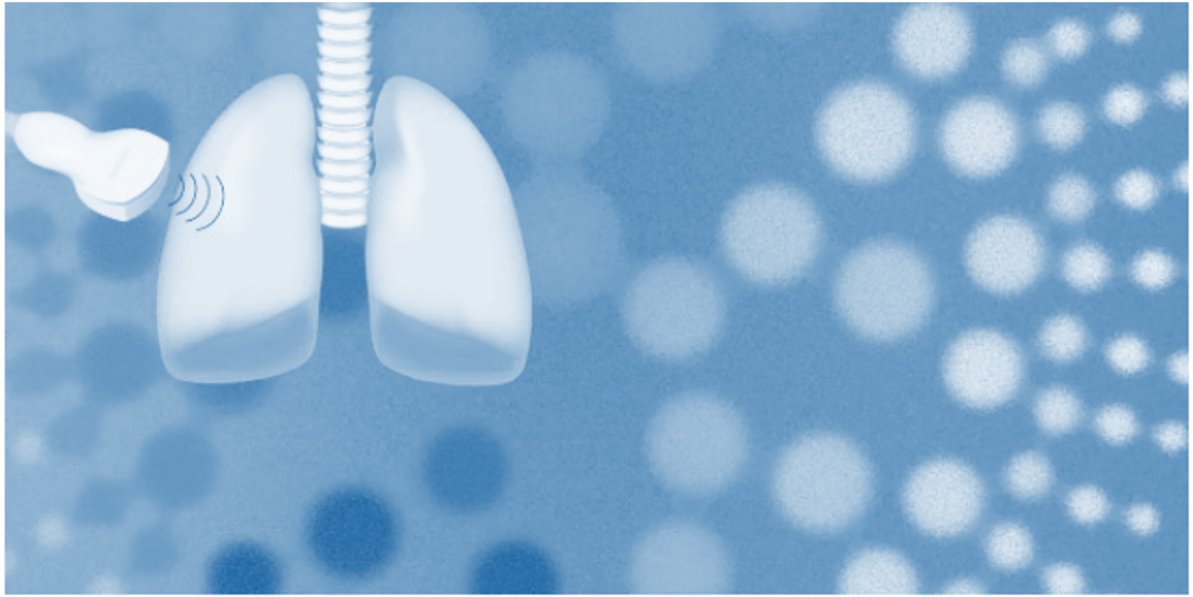

Ecografía pulmonar como apoyo al manejo ventilatorio.

Orientación diagnóstica

Conexión de VM para paso de surfactante

Uso de eco para predecir falla de VM no invasiva

Detectar complicaciones VM (neumotórax, atelectasias)

Use of Neonatal Chest Ultrasound to Predict Noninvasive Ventilation Failure

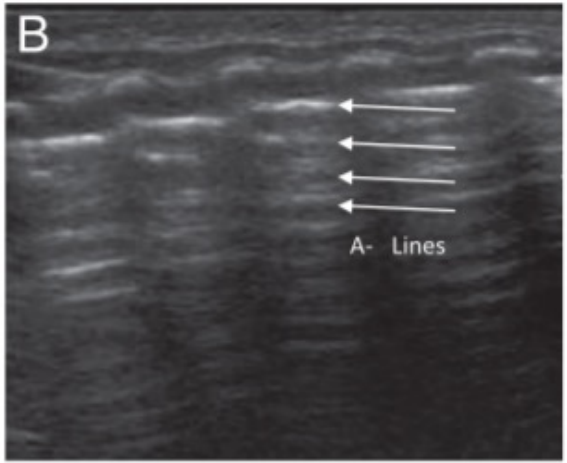

Tipo 3 : prevalencia de líneas A

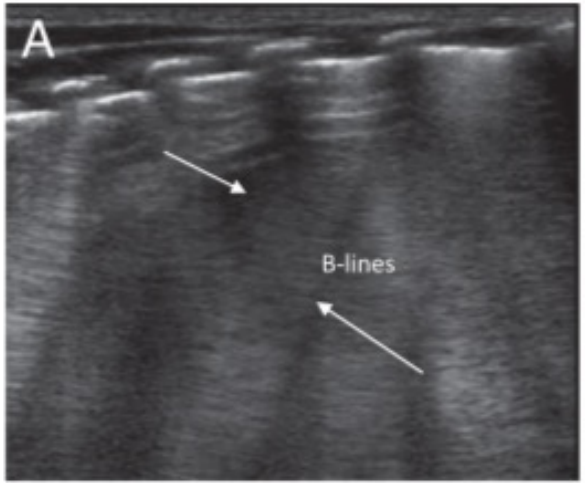

Tipo 2 : prevalencia de líneas B

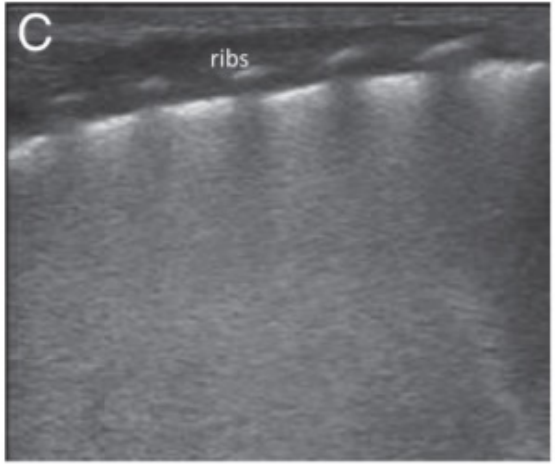

Tipo 1 : pulmón blanco

PEDIATRICS Volume 134, Number 4, October 2014

Use of Neonatal Chest Ultrasound to Predict Noninvasive Ventilation Failure

Conclusiones

- El perfil pulmonar tipo 1 mostró sensibilidad 88,9%, especificidad 100%, VPP 100% y VPN 94,7%.
- La Rx Tx tuvo una sensibilidad del 38,9%, una especificidad del 77,8%, un VPP del 46,7% y un VPN del 71,8%.
- Ningún tipo 2 o 3 fue intubado.

PEDIATRICS Volume 134, Number 4, October 2014

Lung Ultrasonography Score to Evaluate Oxygenation and Surfactant Need in Neonates Treated With Continuous Positive Airway Pressure

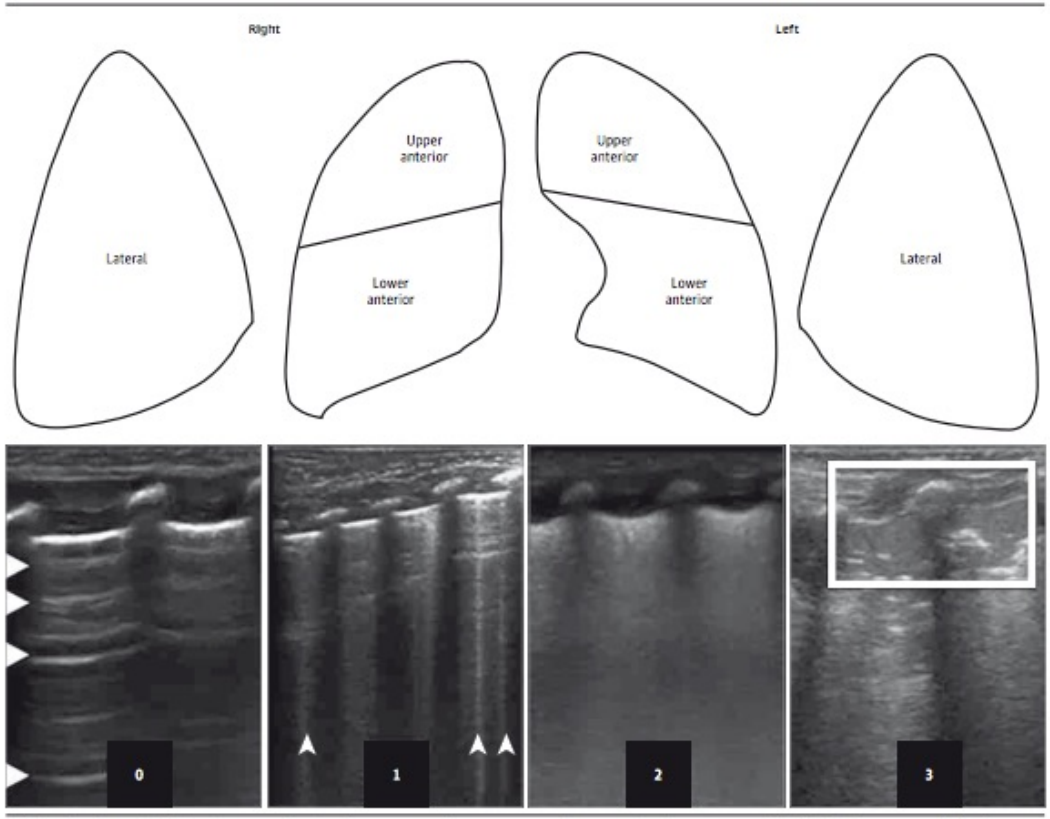

N: 130 RN

- Score > 4 puntos → surfactante
- Sensibilidad 100%
- Especificidad 61%

JAMA Pediatr. 2015;169(8):e151797.

Lung Ultrasound as a Predictor of Mechanical Ventilation in Neonates Older than 32 Weeks

Sonographic pattern	Final clinical and X-ray diagnoses				
	TTN	RDS	MAS	PN	other[a]
Low risk (n = 68)	58	1	1	0	8
MV (n = 2)	1	0	0	0	1
High risk (n = 37)	3	22	8	4	0
MV (n =19)	1	15	3	0	0

Neonatology 2016;110:198–203

Lung Ultrasound as a Predictor of Mechanical Ventilation in Neonates Older than 32 Weeks

Outcome	Low risk (n = 68)	High risk (n = 37)	p value
nCPAP or NIPPV, h	11.4±19.6	63.7±48.4	<0.01
MV	2 (2.9)	19 (51.4)	<0.01
MV, h	13±15.6	85.4±42.4	<0.05
Surfactant therapy	1 (1.5)	14 (37.8)	<0.01
FiO_2 admission >0.21	4 (5.9)	22 (59.5)	<0.01
Maximum FiO_2	0.22±0.1	0.50±0.03	<0.01
FiO_2 at 48 h	0.22±0.1	0.29±0.05	<0.01
Normalized LUS at 48 h	62 (91)	3 (9)	<0.01

Neonatology 2016;110:198–203

Lung ultrasonography score versus chest X-ray score to predict surfactant administration in newborns with respiratory distress syndrome

N: 56 RN

TABLE 3 Reliability of neonatal lung ultrasonography score (nLUS) and neonatal X-ray score (nXR) for surfactant administration

	AUC	Best cut off	Sensitivity (%)	Specificity (%)	PPV (%)	NPV (%)	Accuracy	P-value
nLUS	0.94	5	86	88	83	91	0.88	<0.01
nXR	0.80	4	82	76	69	87	0.79	<0.01

Pediatric Pulmonology. 2018;1–6

Early surfactant replacement guided by lung ultrasound in preterm newborns with RDS: the ULTRASURF randomised controlled trial

- **Objetivo:**
  - Investigar si el uso de puntajes de US pulmonar en RNPT con EMH permite una terapia con surfactante más temprana (*) que el uso de criterios de FiO2.
- ECA no ciego
- CI: RN ≤ 32 sem con SDR (EMH)
- N: 56 RN

- **Terapia Surfactante**
  - US puntuación > 8 pts.
  - FiO2
    - > 30% en < 28 sem
    - > 40% en ≥ 29 sem
- Estudio con US pulmonar
  - Visión longitudinal: 3 zonas
  - Durante la 1ª h de vida.

* Dentro de las primeras 3 h de vida

Eur J Pediatr 2020 Jul 24;1-8.

Lung ultrasound in preterm infants with respiratory distress: experience in a neonatal intensive care unit

Pulmón normal o patrón A

Patrón B

Pulmón Blanco

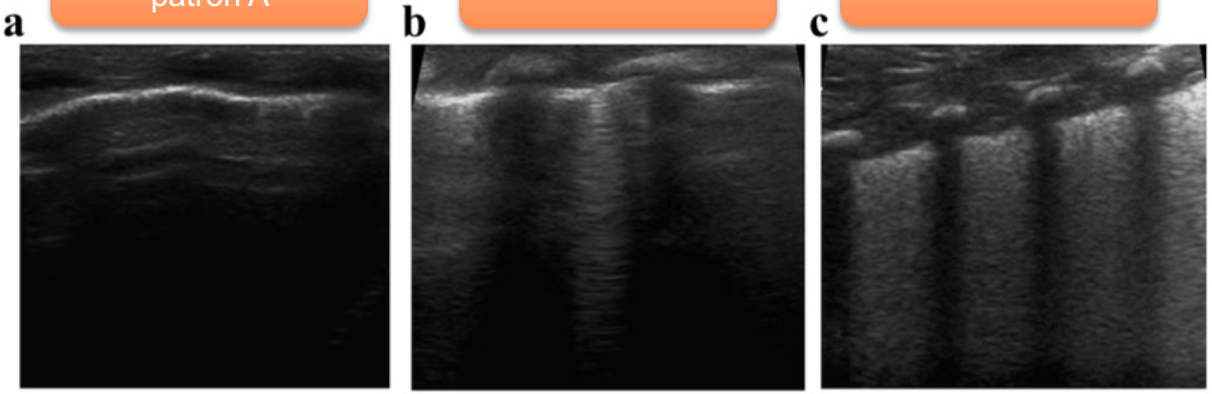

Puntuación 1 punto

Puntuación 2 puntos

Puntuación 3 puntos

Presencia de líneas A y menos de tres líneas B por campo.

Tres o más líneas B por campo. Puede haber engrosamiento pleural asociado.

Sin líneas A. La línea pleural puede estar engrosada y pueden asociarse pequeñas consolidaciones subpleurales. Puede estar presente el signo del pulso del pulmón.

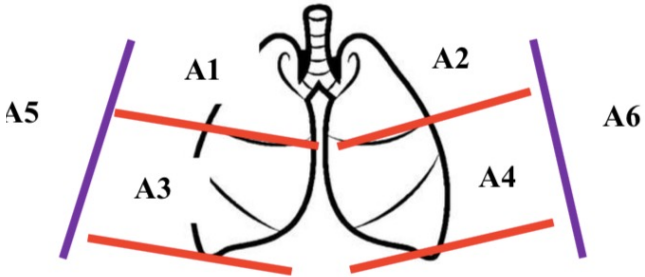

Puntuación > 12 puntos administración de surfactante 1ª dosis

Puntuación promedio 7 puntos no recibieron surfactante

Procedimiento duración media 5 min (3 – 8 min)

Eur J Pediatr. 2020;179(1):81-89.

Early surfactant replacement guided by lung ultrasound in preterm newborns with RDS: the ULTRASURF randomised controlled trial

	Ultrasound group ($n = 29$)	Control group ($n = 27$)	p
FiO_2 after surfactant (%)	28 (25–30)	35 (31–40)	< 0.001
SpO_2 after surfactant (%)	93.5 (92–95)	90 (90-90.8)	0.001
S/F after surfactant	345 (290–381)	285 (241–300)	0.012
MV	5 (17.2%)	10 (37.0%)	0.095
Duration of MV (days)	2 (1–4.5)	2 (1.8–4.3)	0.523
Ventilator-free days	28 (28–28)	28 (26–28)	0.082
NIV	29 (100%)	27 (100%)	1.000
Duration of NIV (days)	3 (2–17)	4 (3–22)	0.428
Duration of oxygen (days)	6 (2–23.5)	5.5 (3–22.8)	0.926
Length of stay in the NICU (days)	47 (34–69)	52 (38–68)	0.780
BPD	3 (10.3%)	3 (11.1%)	1.000

Data are expressed as mean (standard deviation) or median (25th–75th percentile) and number (%) as appropriate. *BPD* bronchopulmonary dysplasia, *MV* invasive mechanical ventilation, *NICU* neonatal intensive care unit, *NIV* non-invasive mechanical ventilation, and *S/F* SpO_2/FiO_2 ratio

Eur J Pediatr 2020 Jul 24;1-8.

Neonatal lung ultrasound exam guidelines

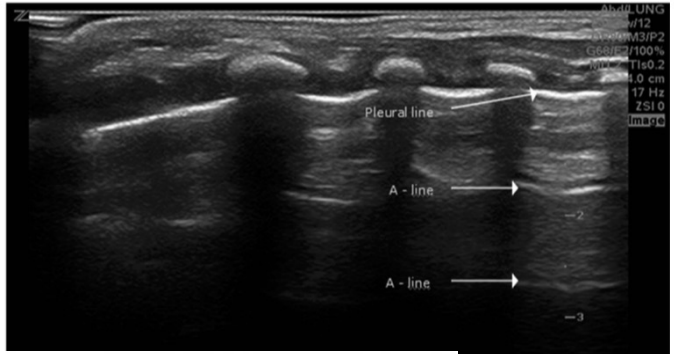

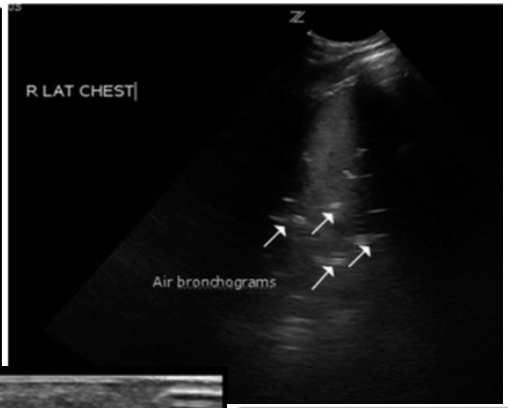

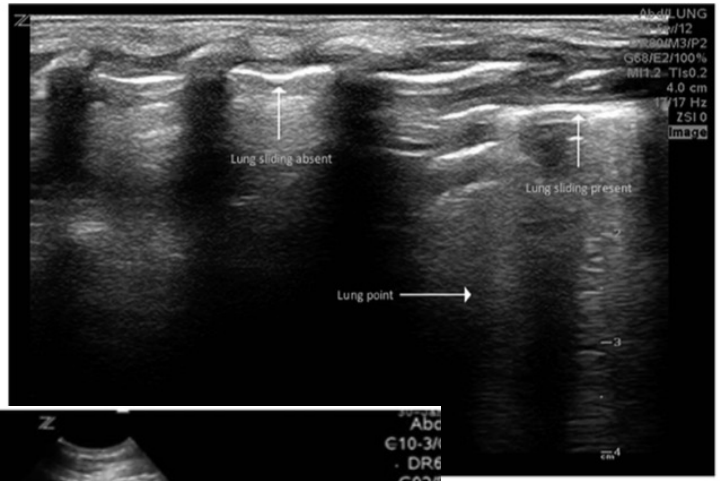

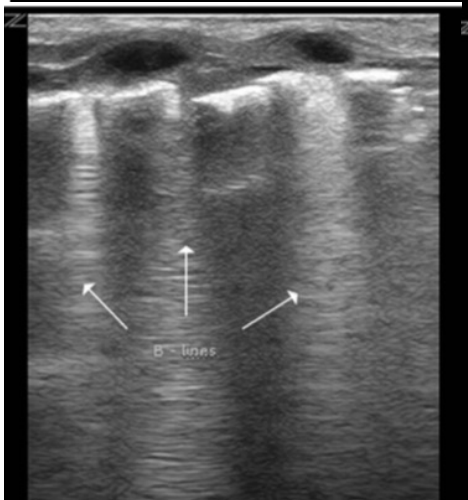

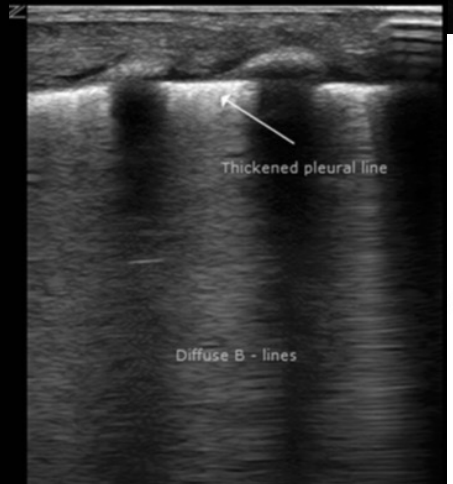

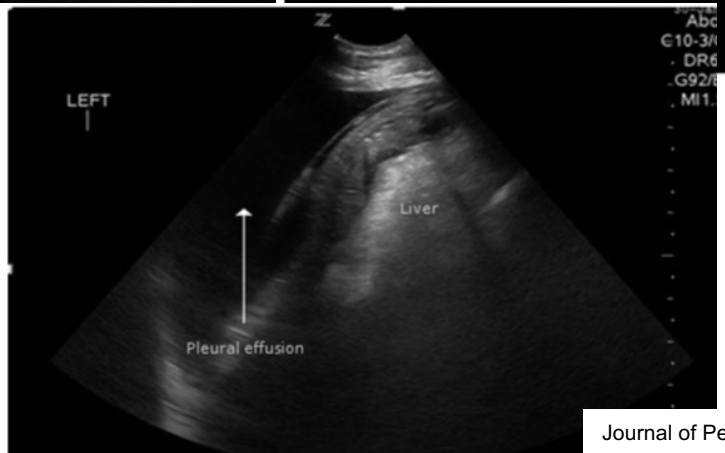

Journal of Perinatology (2017) 00, 1–12

Algoritmo RN posnatal inmediato

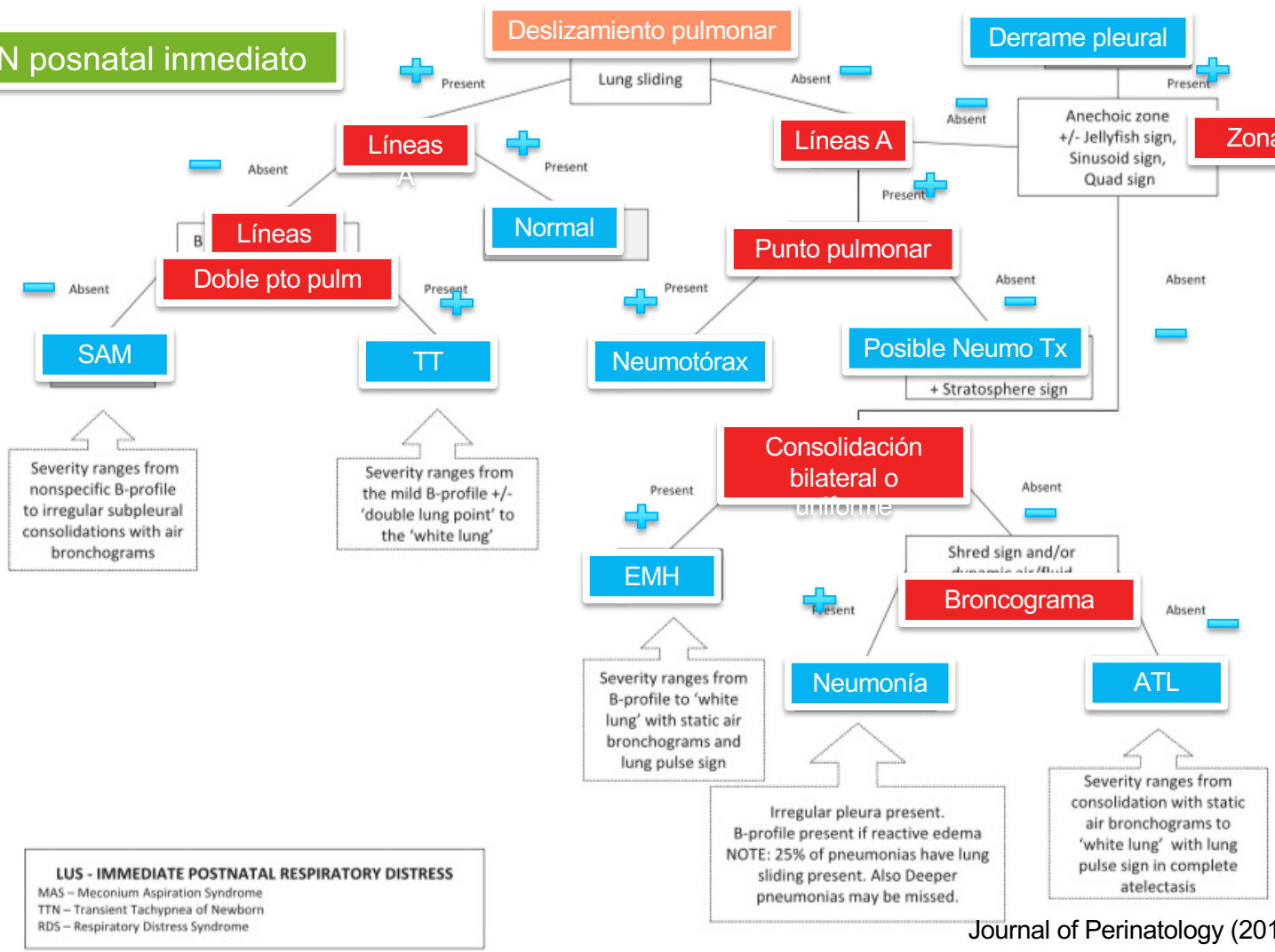

Journal of Perinatology (2017) 00, 1–12

Algoritmo RN posnatal tardío

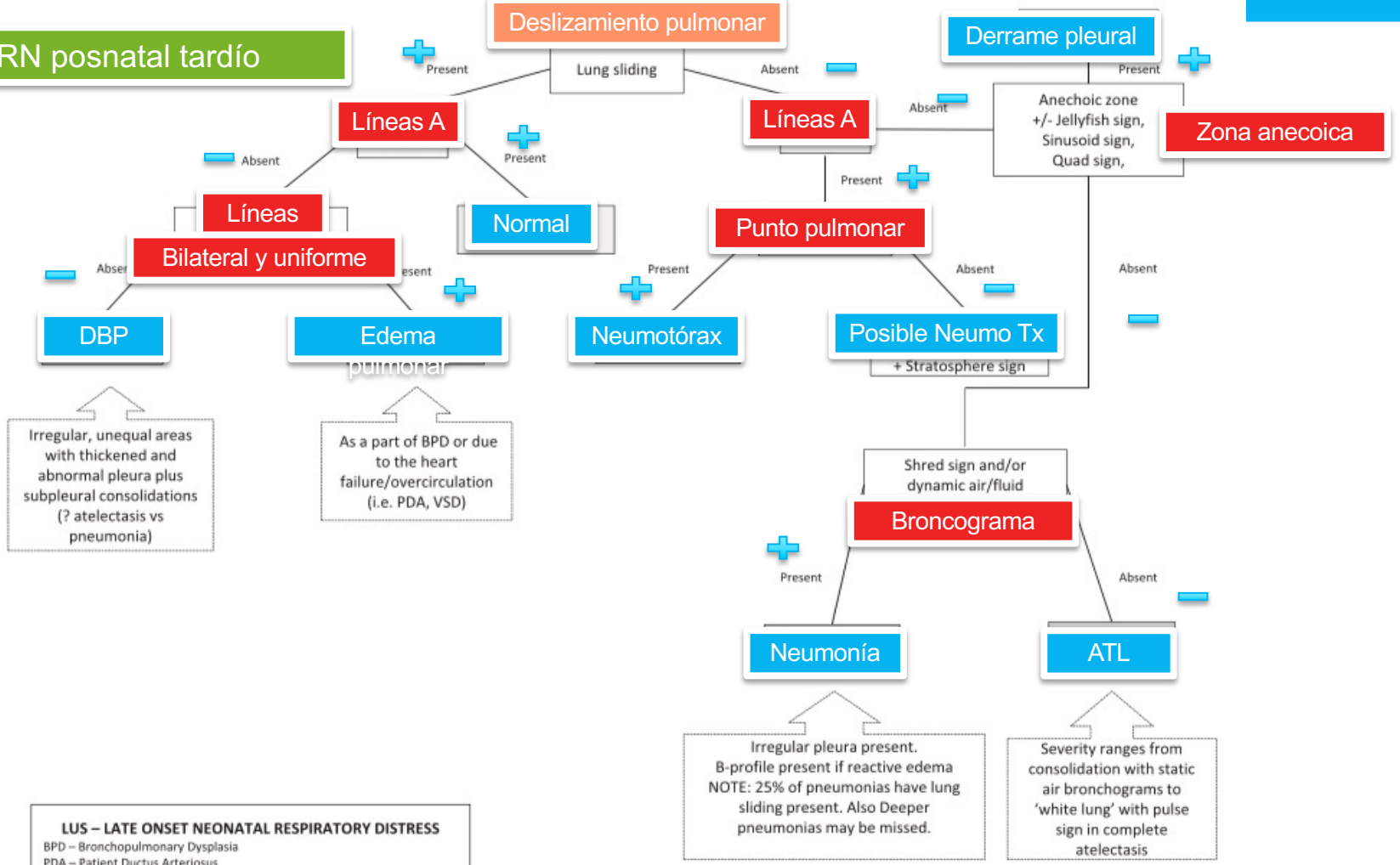

LUS – LATE ONSET NEONATAL RESPIRATORY DISTRESS
BPD – Bronchopulmonary Dysplasia
PDA – Patient Ductus Arteriosus
VSD – Ventricular Septal Defect

Journal of Perinatology (2017) 00, 1–12

The SAFE protocol

This decision tree aims to rapidly rule out the most urgent life threatening emergencies in the NICU. The simplified and rapid approach is designed for the neonatologist and need minimal training to perform.

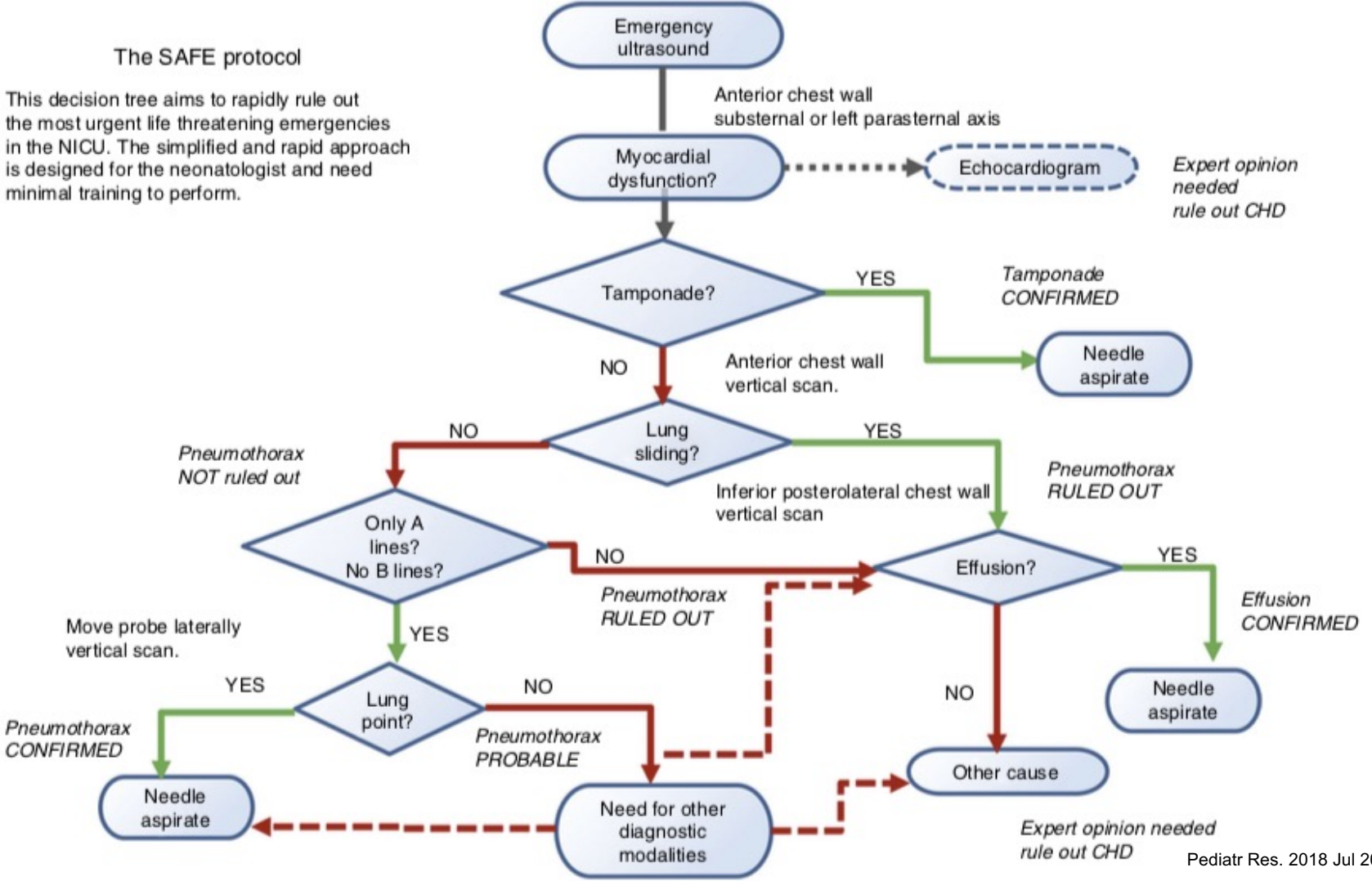

Pediatr Res. 2018 Jul 20 : 1–8.

International evidence-based guidelines on Point of Care Ultrasound (POCUS) for critically ill neonates and children issued by the POCUS Working Group of the European Society of Paediatric and Neonatal Intensive Care (ESPNIC)

- Eco pulmonar
  - SDR versus TT
  - Neumonía
  - SDR para administración de surfactante
  - SAM
  - Neumotórax diagnóstico y manejo
  - Derrame pleural
  - Para edema pulmonar.
  - Atelectasias durante anestesia

- Eco cardiograma:
  - Ecocardio funcional, no para CC a menos que estén capacitados.

- Eco acceso vascular
  - Instalación y posición CVC

- Eco cerebral/abdominal

Singh et al. Critical Care (2020) 24:65

International evidence-based guidelines on Point of Care Ultrasound (POCUS) for critically ill neonates and children issued by the POCUS Working Group of the European Society of Paediatric and Neonatal Intensive Care (ESPNIC)

NIVEL DE ENTRANAMIANTO

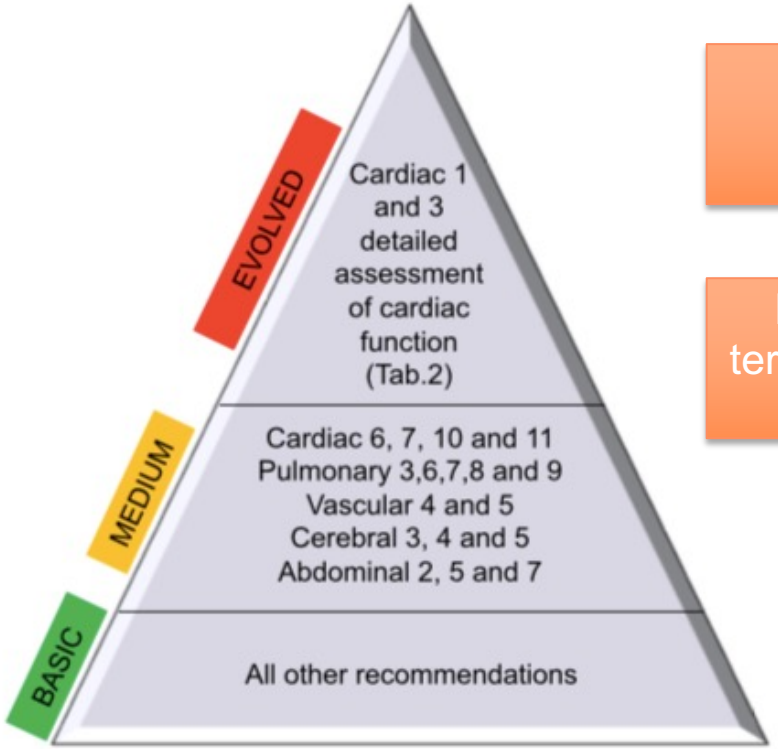

Ecografía dinámica y complementaria a la clínica.

Eco evaluando respuestas a terapias, con decisiones precisas y oportunas.

Singh et al. Critical Care (2020) 24:65

Can lung ultrasound assist in the decision of weaning mechanically ventilated neonates?

Objetivo

- Evaluar la utilidad de la puntuación de la ecografía pulmonar, como método cuantitativo, para ayudar en la decisión de weaning de los RN en VM.

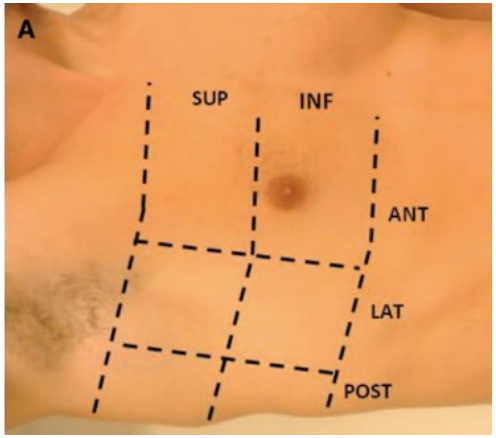

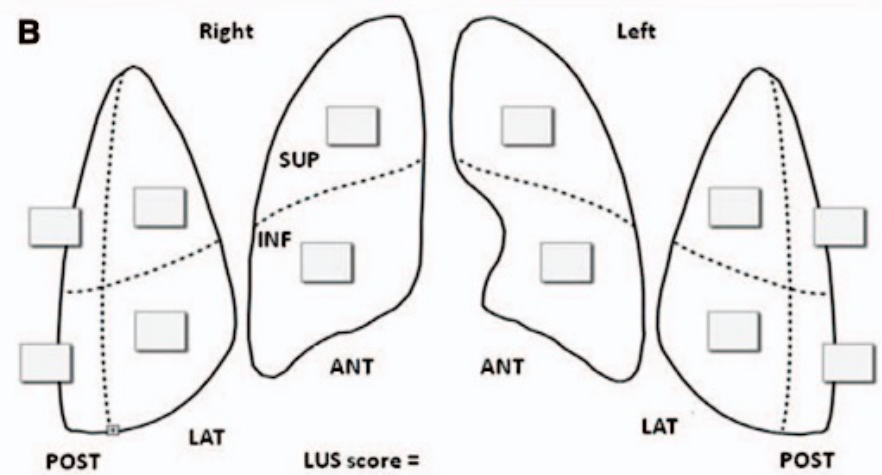

normal = 0, líneas B bien separadas = 1, líneas B coalescentes = 2 consolidación = 3. Puntuación LUS entre 0 y 36

Eltomey et al. Egyptian Journal of Radiology and Nuclear Medicine (2019) 50:47

Can lung ultrasound assist in the decision of weaning mechanically ventilated neonates?

Conclusiones

- Se encontró que una puntuación de corte de ≤ 6 tenía una sensibilidad del 87,5% y una especificidad del 100% para una extubación exitosa.

Extubación exitosa

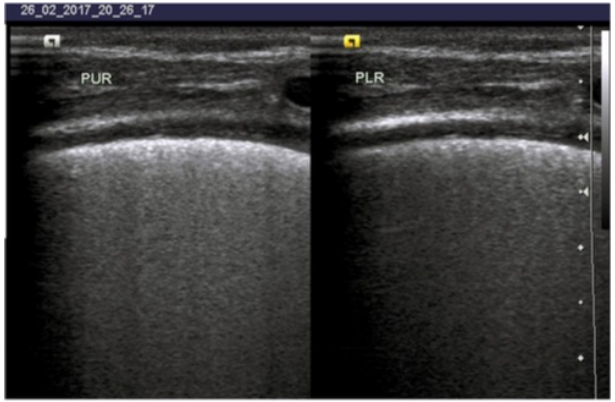

28 puntos

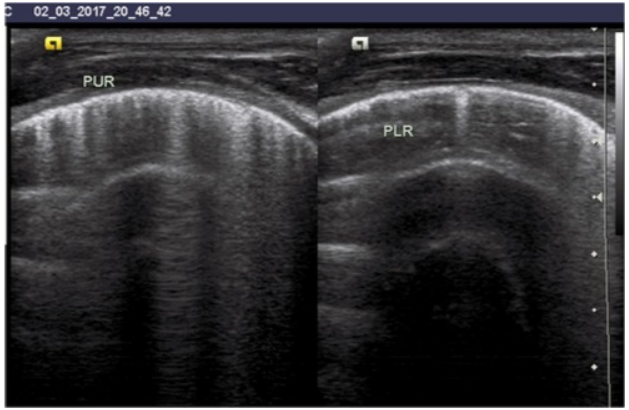

12 puntos

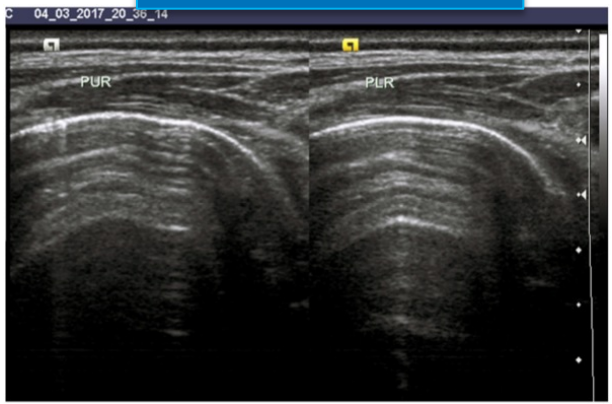

3 puntos

Eltomey et al. Egyptian Journal of Radiology and Nuclear Medicine (2019) 50:47

Value of lung ultrasonography to predict weaning success in ventilated neonates

- Estudio observacional n: 80

- Se realiza eco pulmonar antes y 6 horas después de extubación con seguimiento por 48 horas.

- Se realiza Score Lung según áreas:
  - anterior superior, el anterior inferior y el lateral con un total de seis áreas en ambos pulmones.

Pediatric Pulmonology. 2020;55:2452–2456.

Score Lung total 18 puntos

- Deslizamiento pulmonar con líneas A : puntuación de cero.
- Tres o más líneas B separadas bien definidas: puntuación de 1.
- Líneas B coalescentes o apiñadas con o sin consolidación limitada al espacio subpleural: puntuación de 2
- Consolidaciones extensas: puntuación de 3.

Pediatric Pulmonology. 2020;55:2452–2456.

TABLE 1 Variables in neonates with failed and succeeded extubation

Variables	Succeeded extubation (n = 62)	Failed extubation (n = 18)	*P*
Age, d	13.2 ± 3.2	16.2 ± 4.5	.002*
Gestational age, wk	35 ± 3.8	32.9 ± 4.5	.045*
Sex (male: female)	36:26	10:8	.85
Weight (kg)	3.3 ± 0.4	3.1 ± 0.4	.02*
NICU length of stay, d	6.7 ± 2.2	9.9 ± 3.3	<.001*
Duration of MV, d	5.3 ± 1.8	8.1 ± 2.5	<.001*
Mortality	2 (3.2%)	3 (16.7%)	.03*
LUS before extubation	3.4 ± 1.5	7.2 ± 1.8	<.001*
LUS 6 h after extubation	3.6 ± 1.4	7.8 ± 1.6	<.001*
Pre-extubated PH	7.38 ± 0.04	7.39 ± 0.03	.424
Pre-extubated PCO_2	38.9 ± 7.8	36.1 ± 7.3	.177
Pre-extubated HCO_3	24.8 ± 2.4	24.6 ± 2.2	.751
Diagnosis:	RDS: 26 (41.9%) meconium: 22 (35.5%) Pneumonia: 14 (22.6%)	8 (44.4%) 7 (38.9%) 3 (16.7%)	.970

Pediatric Pulmonology. 2020;55:2452–2456.

Resultados

- Score Pre-extubación tenía una sensibilidad de 83% y una especificidad del 88% para predecir éxito de weaning nivel de corte ≤4.

- Score post extubación tenía sensibilidad de 89% y una especificadad de predecir el éxito de weaning con un nivel de corte ≤ 6.

Score Lung 9 eco pre y postextubación líneas B coalescentes (Score 2 local) → experimento falla extubación

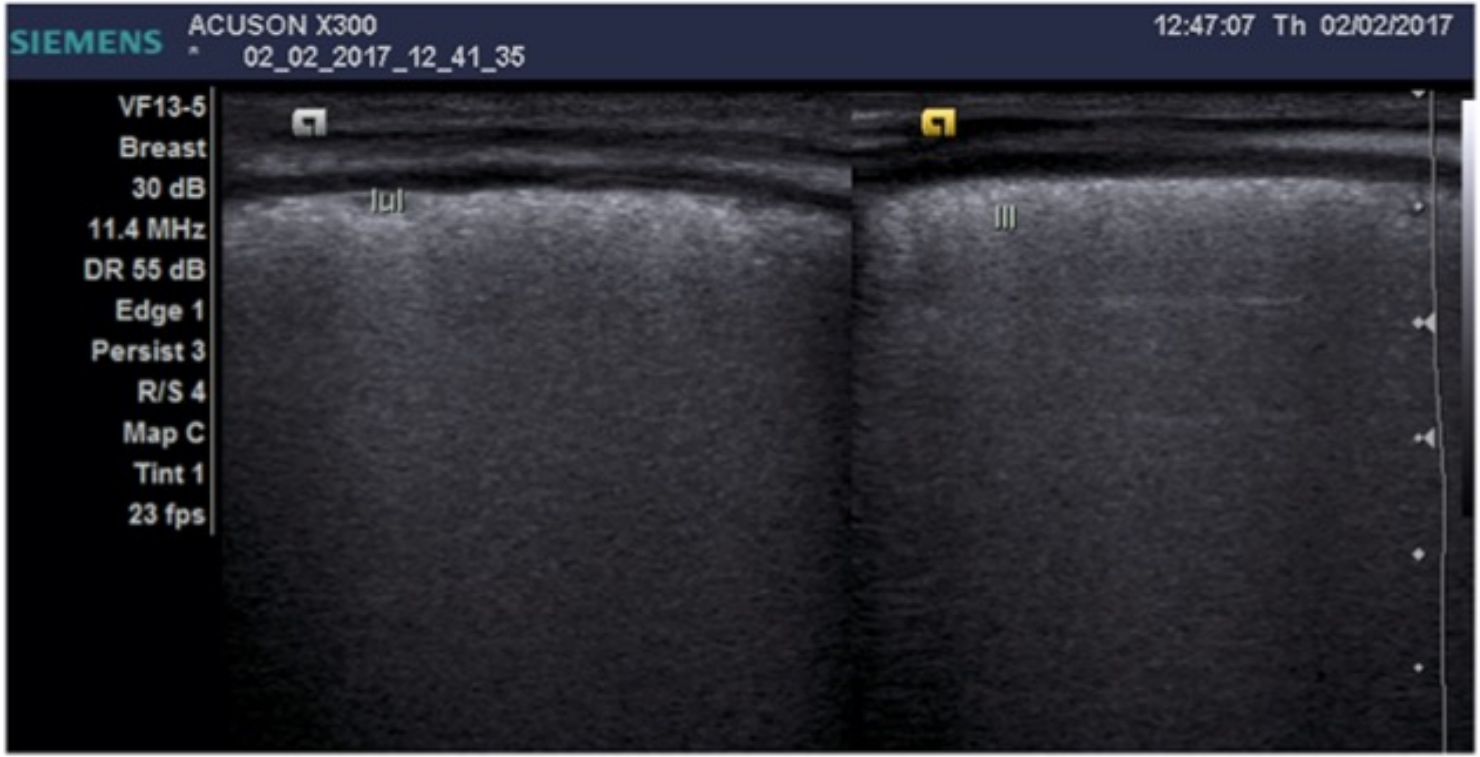

Pediatric Pulmonology. 2020;55:2452–2456.

Score lung de 2, el local 0 (líneas A) con extubación exitosa.

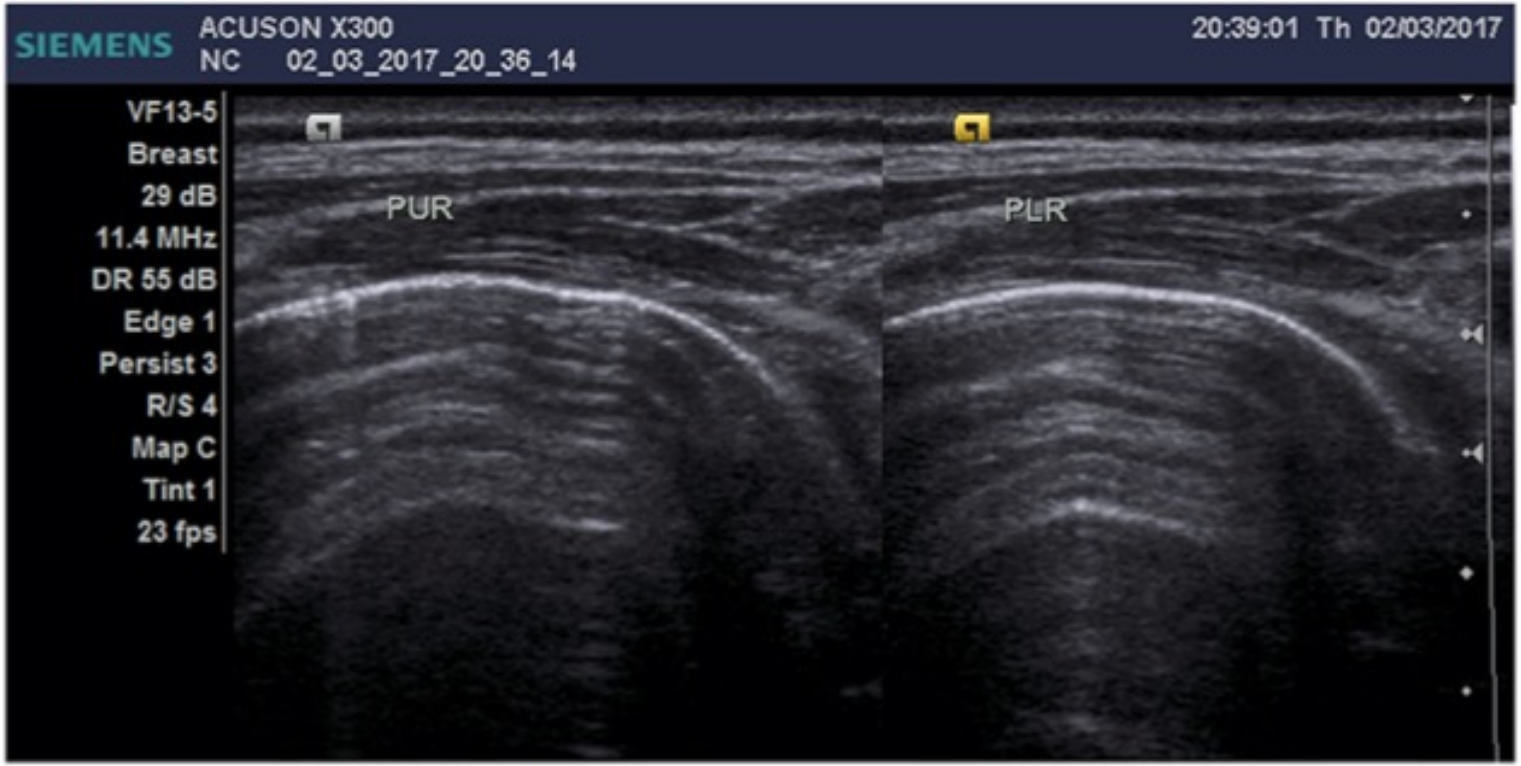

Pediatric Pulmonology. 2020;55:2452–2456.

Identifique las siguientes imagénes

A practicar lo aprendido

¿Qué identifica en esta imagen?

Votación Nº1

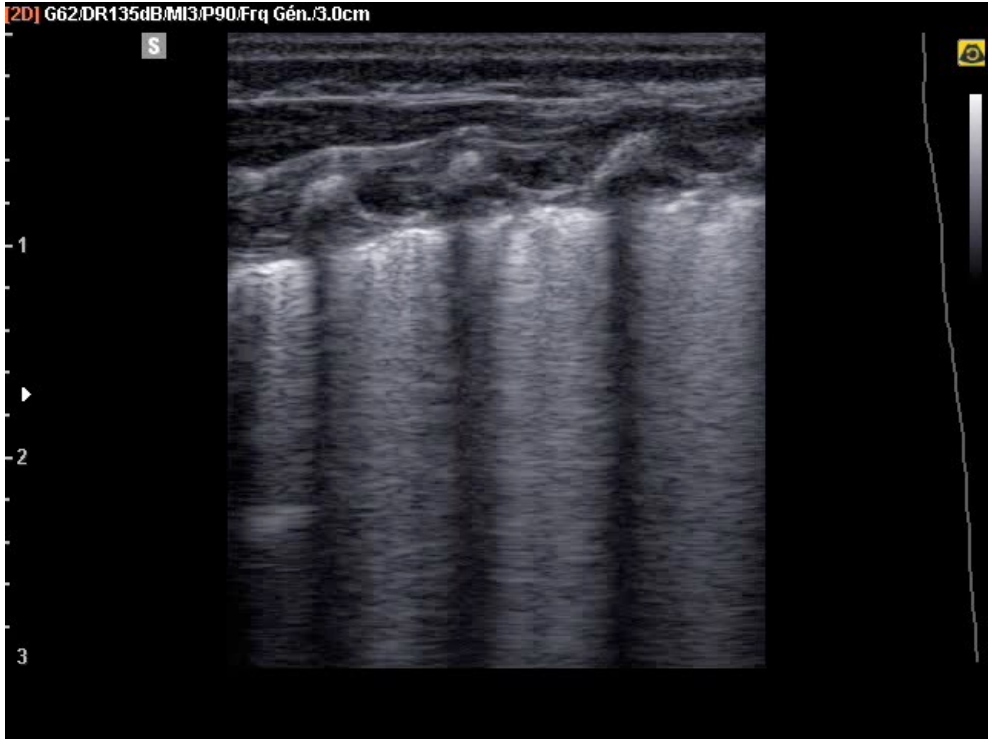

¿Qué llama la atención en estas imágenes? Diagnóstico…….

Votación Nº 2

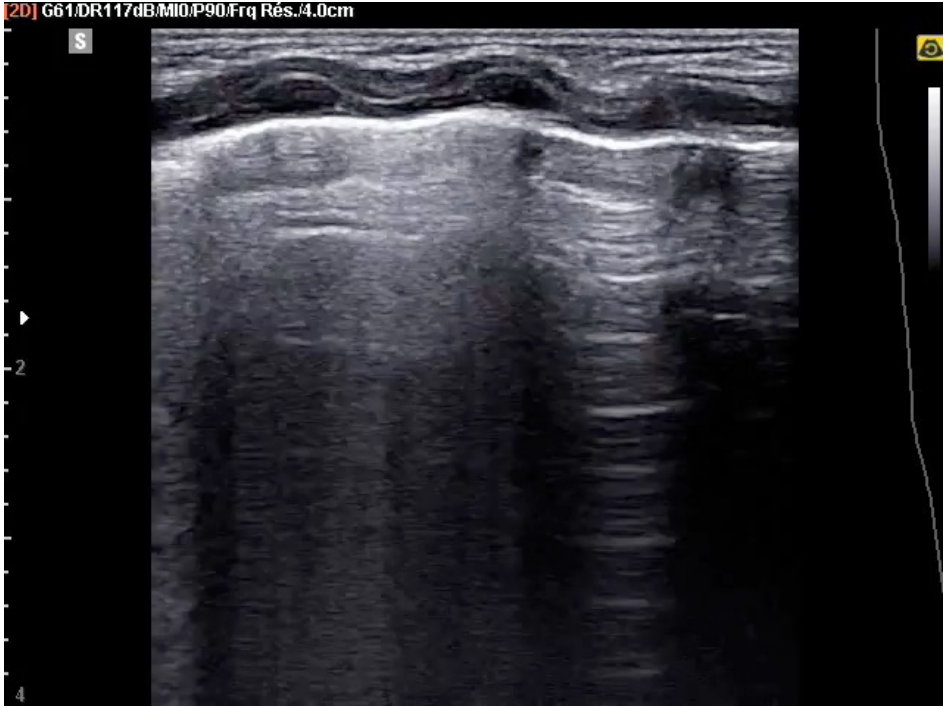

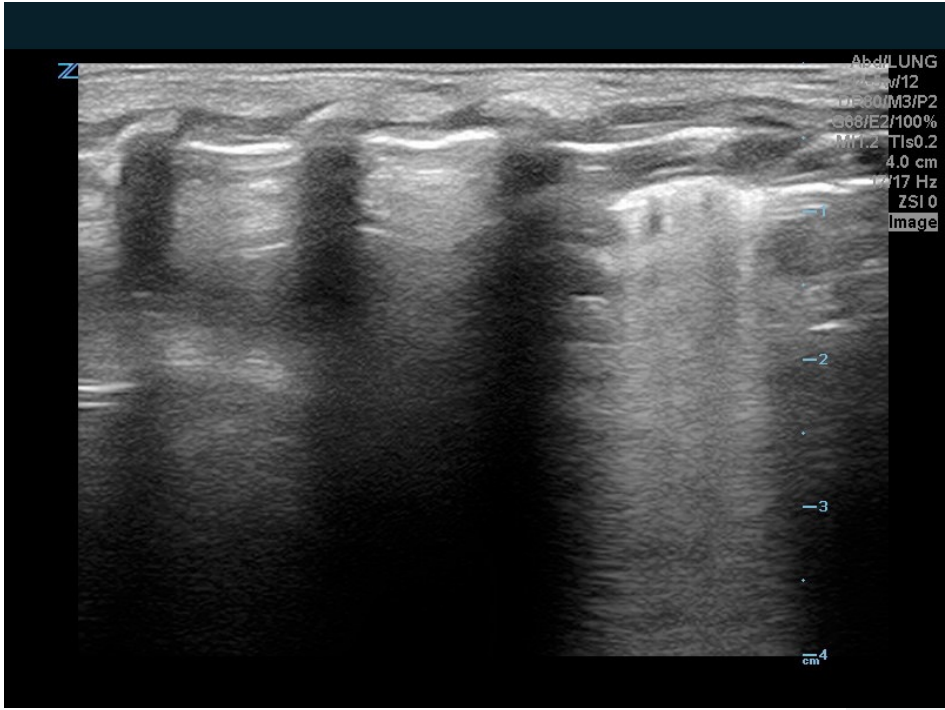

¿ Diagnóstico?

Votación Nº 3



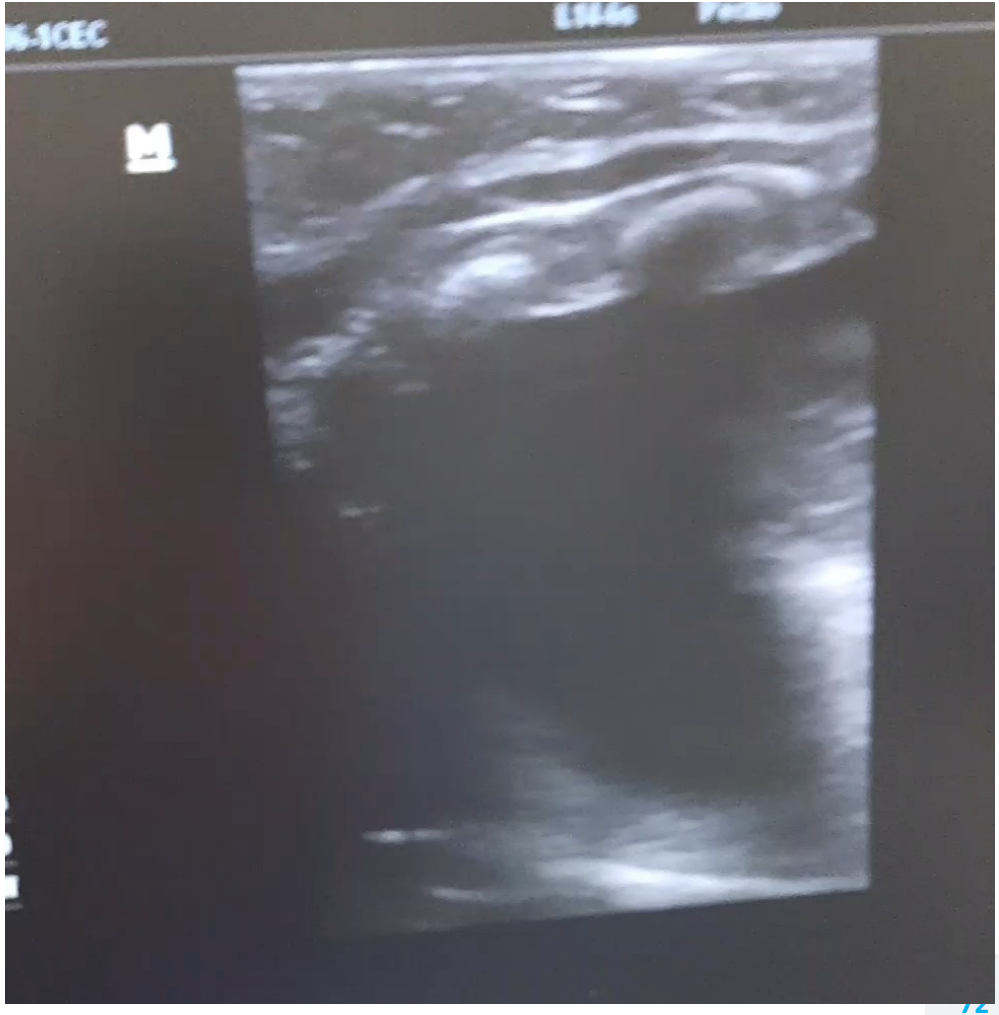

Proyecto de entrenamiento en Eco pulmonar

Table 2 Survey about the LU training project. Original questions are reported, and answers were counted. Data are summarized in the text

Question	Very much	Not so much	No
1. Are you happy using neonatal LU?	7	0	0
2. Do you want to use it in the future?	7	0	0
3. Did you feel that LU improved your patient's management?	6	1	0
4. Do you think that LUS can replace X-ray in most of the cases?	7	0	0
5. Was LU easy to learn?	5	1	1
6. Did you get enough knowledge after training?	5	1	1
7. Did you have enough practice in two months?	0	2	5

European Journal of Pediatrics **volume 179**, pages1131–1137(2020)

En resumen …

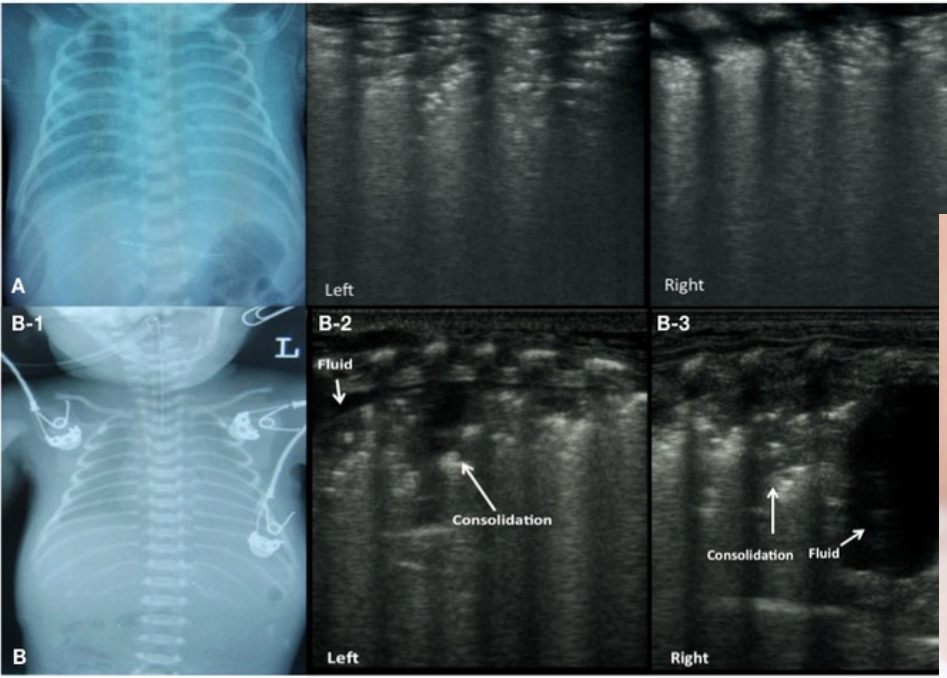
A
Left
Right
B-1
B-2
B-3
L
Fluid
Consolidation
Consolidation
Fluid
B
Left
Right

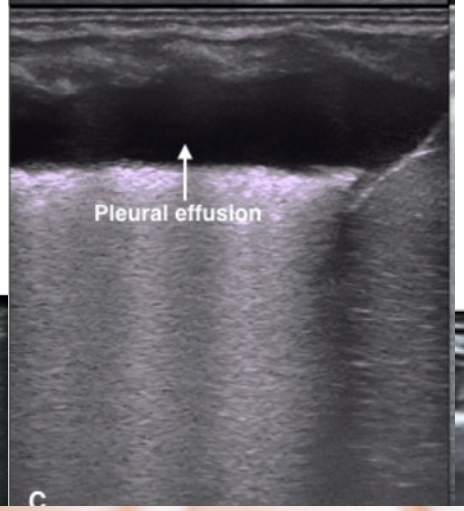
Pleural effusion
C

le: bamboo sign

En resumen

Eco pulmonar como apoyo de la VM neonatal

Predictor de falla de VM no invasiva

Conexión de VM para paso de surfactante

Orientación diagnóstica

Evaluación frente a deterioro brusco en VM

Neumotórax

Derrame pleural

Gracias